



CENTRO UNIVERSITÁRIO VALE DO SALGADO
CURSO DE MEDICINA VETERINÁRIA
TRABALHO DE CONCLUSÃO DE CURSO II

MARIA VITÓRIA DANTAS DE ARAÚJO

**DERMATITE NODULAR GRANULOMATOSA EM UM FELINO COM
LEISHMANIOSE NO ESTADO DO CEARÁ: RELATO DE CASO**

ICÓ-CE
2025

MARIA VITÓRIA DANTAS DE ARAÚJO

**DERMATITE NODULAR GRANULOMATOSA EM UM FELINO COM
LEISHMANIOSE NO ESTADO DO CEARÁ: RELATO DE CASO**

Trabalho de Conclusão de Curso apresentado ao curso de Medicina Veterinária do Centro Universitário Vale do Salgado (UniVS) como requisito parcial para obtenção do título de Bacharel em Medicina Veterinária.

Orientador: Prof. Dr. Rodrigo Cruz Alves

MARIA VITÓRIA DANTAS DE ARAÚJO

**DERMATITE NODULAR GRANULOMATOSA EM UM FELINO COM
LEISHMANIOSE NO ESTADO DO CEARÁ: RELATO DE CASO**

Trabalho de Conclusão de Curso apresentado ao curso de Medicina Veterinária do Centro Universitário Vale do Salgado (UniVS) como requisito parcial para obtenção do título de Bacharel em Medicina Veterinária.

Maria Vitória Dantas de Araújo

Aprovado em 13/11/2025

BANCA EXAMINADORA:

Prof. Dr. Rodrigo Cruz Alves
Centro Universitário Vale do Salgado - UniVS
Orientador

Prof. Dr. Fabrine Alexandre dos Santos
Centro Universitário Vale do Salgado - UniVS
1º Examinador (Membro interno)

Dra. Laysa Freire Franco
Médica veterinária
2º Examinador (Membro externo)

ICÓ-CE

2025

LISTA DE FIGURAS

	Pág.
Figura 1: Dermatite nodular granulomatosa em felino com leishmaniose. Observam-se múltiplos nódulos, alopecicos e não ulcerados distribuídos ao longo da borda das orelhas medindo entre 0,5 a 1,2 cm de diâmetro.....	21
Figura 2: Dermatite nodular granulomatosa em felino com leishmaniose. Pele. Visualiza-se espessamento acentuado e difuso da derme superficial por infiltrado inflamatório constituído predominantemente por macrófagos com citoplasma repleto de estruturas parasitárias. HE, Obj.10x.....	22
Figura 3: Dermatite nodular granulomatosa em felino com leishmaniose. Imagem aproximada em que é possível observar organismos basofílicos, variando de redondos a ovais no citoplasma de macrófagos compatíveis com formas amastigotas de <i>Leishmania</i> spp. HE, Obj.40x.	23

RESUMO

A leishmaniose é uma doença infecciosa de caráter zoonótico e distribuição mundial causada por protozoários do gênero *Leishmania* spp. No país, a doença tem sido bem documentada em cães, no entanto, observa-se ainda a escassez de informações relacionadas à ocorrência e caracterização da infecção parasitária na espécie felina, sobretudo no Estado do Ceará, Nordeste do Brasil. Assim, o presente trabalho relata um caso de dermatite nodular granulomatosa em felino com leishmaniose, descrevendo os aspectos epidemiológicos, clínicos e patológicos. Um felino, macho, sem raça definida, castrado, com aproximadamente 2 anos de idade e positivo para retrovírus apresentando como principal queixa clínica a presença de lesões nodulares cutâneas, hiporexia e dificuldade respiratória, após o tratamento com corticoide foi observado melhora no quadro clínico do paciente. No exame físico, foram observadas lesões cutâneas caracterizadas por múltiplos nódulos, alopecicos e não ulcerados distribuídos ao longo da borda das orelhas medindo entre 0,5 a 1,2 cm de diâmetro. No exame citológico das lesões cutâneas revelaram numerosos organismos compatíveis com amastigotas de *Leishmania* spp. Histologicamente, havia dermatite nodular granulomatosa difusa acentuada associada a miríades de estruturas parasitárias presentes no citoplasma de macrófagos. O diagnóstico baseou-se na identificação das características histopatológicas sugestivas e na detecção morfológica do agente. Conclui-se que a leishmaniose felina pode ocorrer em gatos jovens coinfectados por retrovírus no Estado do Ceará. Este relato ressalta a importância da inclusão da leishmaniose no diagnóstico diferencial de dermatopatias nodulares em felinos, particularmente naqueles imunossuprimidos e oriundos de regiões endêmicas. A confirmação diagnóstica requer investigação laboratorial específica, uma vez que a apresentação clínica pode mimetizar outras dermatopatias infecciosas ou neoplásicas.

Palavras-chave: Forma amastigota. Gatos. Infecção retroviral. *Leishmania* spp. Lesões cutâneas. Zoonose.

ABSTRACT

Leishmaniasis is a zoonotic infectious disease with a worldwide distribution caused by protozoa of the genus *Leishmania* spp. In Brazil, the disease has been well documented in dogs; however, there is still a scarcity of information related to the occurrence and characterization of the parasitic infection in the feline species, especially in the state of Ceará, Northeast Brazil. Thus, this work reports a case of granulomatous nodular dermatitis in a feline with leishmaniasis, describing the epidemiological, clinical, and pathological aspects. A male, mixed-breed, neutered feline, approximately 2 years old and positive for retroviruses, presented with the main clinical complaint of cutaneous nodular lesions, hyporexia, and respiratory distress. After treatment with corticosteroids, improvement in the patient's clinical condition was observed. On physical examination, cutaneous lesions characterized by multiple alopecic and non-ulcerated nodules distributed along the edge of the ears, measuring between 0.5 and 1.2 cm in diameter, were observed. Cytological examination of the skin lesions revealed numerous organisms compatible with amastigotes of *Leishmania* spp. Histologically, there was marked diffuse granulomatous nodular dermatitis associated with myriads of parasitic structures present in the cytoplasm of macrophages. The diagnosis was based on the identification of suggestive histopathological characteristics and the morphological detection of the agent. It is concluded that feline leishmaniasis can occur in young cats co-infected with retroviruses in the state of Ceará. This report highlights the importance of including leishmaniasis in the differential diagnosis of nodular dermatopathies in felines, particularly in immunosuppressed cats and those from endemic regions. Diagnostic confirmation requires specific laboratory investigation, since the clinical presentation can mimic other infectious or neoplastic dermatopathies.

Keywords: Amastigote form. Cats. Retroviral infections. *Leishmania* spp. Cutaneous lesions. Zoonosis.

SUMÁRIO

	Pág.
1. INTRODUÇÃO	7
2. REVISÃO DE LITERATURA.....	9
2.2 Etiologia	9
2.3 Patogenia.....	10
2.5 Sinais clínicos	14
2.6 Patologia.....	14
2.7 Diagnóstico	15
2.7.1 Hemograma e bioquímica	15
2.7.2 Análise citológica, biópsia e histopatologia	16
2.7.3 Cultura.....	16
2.7.4 Testes sorológicos	17
2.7.5 Teste moleculares	17
3.8 Tratamentos e Prevenção.....	18
4. MATERIAL E MÉTODOS	20
5. RESULTADOS.....	21
6. DISCUSSÃO	24
7. CONSIDERAÇÕES FINAIS	27
REFERÊNCIAS.....	28

1. INTRODUÇÃO

A leishmaniose é uma doença infecciosa de caráter zoonótico e distribuição mundial causada por protozoários do gênero *Leishmania* spp. (Júnior *et al.*, 2015). A infecção é transmitida através da picada de flebotomíneos que depositam a forma promastigota do agente ao realizar o repasto sanguíneo (Lima *et al.*, 2024). A espécie canina tem sido a mais afetada, sendo considerada o principal hospedeiro e reservatório do protozoário (Barros *et al.*, 2023). Porém a infecção também pode ocorrer em felinos, equinos, roedores e, inclusive, em humanos (Júnior *et al.*, 2015; Lima *et al.*, 2024).

A doença possui variadas formas de manifestações clínicas em felinos, como lesões cutâneas, lesões nodulares ou ulceradas no focinho, lábios, orelhas e pálpebras, alopecia, estomatite, gengivite, mucosas hipocoradas. Além disso, é possível observar quadros de caquexia, vômitos, diarreia e descarga nasal crônica (Pereira *et al.*, 2021). Estudos epidemiológicos constataram que gatos adultos, machos, não castrados, possuem uma maior predisposição para infecção por *Leishmania* spp. (Pirajá *et al.*, 2013; Júnior *et al.*, 2021; Lima *et al.*, 2024).

Outro ponto observado é a influência de alguns fatores relacionados com a frequência de infecção dos felinos, como a presença de enfermidades clínicas (como lesões cutâneas com crostas, leucopenia, linfadenomegalia, linfocitose e neutrofilia), além da presença de infecções concomitantes, como o vírus da imunodeficiência felina (FIV), vírus da leucemia felina e *Toxoplasma gondii* (Mendonça, 2019; Latrofa *et al.*, 2020). Além disso, os fatores ambientais, como a área geográfica e o modo de vida dos felinos também podem influenciar na saúde e bem-estar dos mesmos (Montoya *et al.*, 2018; Latrofa *et al.*, 2020).

A leishmaniose contém 30 espécies identificadas, dentre elas a espécie *L. infantum* responsável pela infecção da leishmaniose visceral canina (LV), é uma doença zoonótica de grande importância para a saúde pública, devido ao seu alto grau de patogenicidade (Ministério da Saúde, 2014). No Brasil, há sete espécies de *Leishmania* spp., responsáveis pela ocorrência de casos de Leishmaniose Tegumentar, sendo a *Leishmania amazonensis*, *Leishmania braziliensis* e *Leishmania guyanensis* (Viannia), as mais importantes. A Leishmaniose Tegumentar é uma doença infecciosa, não contagiosa, responsável por ocasionar infecção cutânea e mucocutânea em caninos e humanas (Ministério da Saúde, 2025).

Dentre os exames laboratoriais para diagnóstico da leishmaniose estão, os testes parasitológicos; PCR (reação de cadeia em polimerase); RIFI (reação de imunofluorescência indireta); e o ELISA (ensaio imunoenzimático) (Berenguer, 2019).

A prevenção contra a leishmaniose em felinos é baseada na limpeza do ambiente, visto que a falta de limpeza com acúmulo de compostagem orgânica é um meio de disseminação do flebotomíneo, outra forma de prevenção é o uso de coleiras a base de flumetrina (Brianti et al, 2017). A administração prolongada do medicamento alopurinol como monoterapia é o regime mais comum prescrito para o tratamento para leishmaniose felina, entretanto o paciente pode apresentar algumas reações alérgicas, como o agravamento das lesões cutâneas, aumento das enzimas hepáticas e coprostase (Pereira *et al.*, 2021).

No país, a doença tem sido bem documentada em cães, no entanto, observa-se ainda a escassez de informações relacionadas à ocorrência e caracterização da infecção parasitária na espécie felina, sobretudo no Estado do Ceará, Nordeste do Brasil. Assim, o presente trabalho teve como objetivo relatar um caso de dermatite nodular granulomatosa em felino com leishmaniose, descrevendo os aspectos epidemiológicos, clínicos e patológicos.

2. REVISÃO DE LITERATURA

2.1 Leishmaniose em gatos

A leishmaniose é uma doença causada por protozoários de diversas espécies do gênero *Leishmania* spp. A infecção de animais e humanos ocorre por meio da picada de insetos flebotomíneos fêmeas dos gêneros *Lutzomyia* no Novo Mundo e *Phlebotomus* no Velho Mundo (Gallego-Solano et al., 2009).

A leishmaniose possui poucos estudos e trabalhos de caráter investigativo sobre a relação do modo de transmissão e infecção em felinos, em alguns estudos realizados para mapeamento de incidências de casos de *Leishmania* em felinos são observados alguns fatores que predisõem a infecção, como a presença de outros animais nos locais de residência dos felinos, principalmente os caninos que são considerados hospedeiros reservatórios do parasita, outro fator discutido nos estudos é a falta de saneamento e limpeza dos locais, e enfermidades concomitantes (Berenguer, 2019; Pereira et al., 2021; Luíz et al., 2022).

No Brasil, o primeiro caso de infecção por *Leishmania* spp. em felinos foi relatado em 1940 no Pará, através de estudos realizados por Mello, posteriormente foi relatado outro caso de infecção por *Leishmania* do subgênero *Viannia*, em um gato na cidade de Belo Horizonte, Minas Gerais, em que, durante exames físicos, foi observada a presença de lesões ulcerativas na região interdigital da pata do membro traseiro com presença de formas amastigotas identificadas na análise microscópica (Passos et al., 1996).

Em 2000, foi relatado o primeiro caso autóctone em São Paulo, no qual foi identificado a infecção por *L. infantum*. Em ambos os casos de infecção por *Leishmania* em felinos no Brasil, foi relatada a presença de outros animais no mesmo ambiente, bem como a falta de saneamento básico (Savani et al., 2004).

2.2 Etiologia

A leishmaniose é uma doença causada pelo protozoário intracelular obrigatório do gênero *Leishmania* spp., pertencente à família Trypanosomatidae (Jesus, 2019). Os protozoários do gênero *Leishmania* spp. são dimórficos e apresentam-se em dois estágios morfológicos: amastigota e promastigota. A forma amastigota é observada

nas células fagocíticas mononucleares do hospedeiro, possuindo um formato ovalado e ausência de flagelo em sua morfologia. Já a forma promastigota é observada no tubo digestivo dos vetores flebotomíneos, apresentando uma morfologia alongada com flagelo (Brasil, 2007).

As espécies do gênero *Leishmania* spp. são divididas em dois subgrupos: as do Velho Mundo e as do Novo Mundo (Pereira *et al.*, 2021). A realização de estudos epidemiológicos sobre a prevalência das espécies na infecção de animais e humanos permitiu a divisão em subgrupos, onde *L. infantum* pertence ao subgrupo do Velho Mundo, enquanto *L. mexicana*, *L. venezuelensis* e *L. braziliensis* pertencem ao subgrupo do Novo Mundo (Sousa, 2017; Pereira *et al.*, 2021).

A leishmaniose possui 30 espécies identificadas, atualmente, no Brasil apenas setes espécies foram identificadas, sendo seis pertencente ao subgênero *Viannia*, e um do gênero *Leishmania*. As três principais espécies são *Leishmania* (V.) *braziliensis*, *Leishmania* (V.) *guyanensis* e a *Leishmania* (V.) *amazonensis*, e recentemente, as espécies *L.* (V.) *lainsoni*, *L.* (V.) *naiffi*, *L.* (V.) *lindenberg* e *L.* (V.) *shawi*, foram identificadas em estados das regiões Norte e Nordeste (Brasil, 2007).

2.3 Patogenia

A patogenia da leishmaniose é diferenciada por diversos fatores de interação entre o hospedeiro, parasita e vetor, onde as características genéticas e resposta imunológica do hospedeiro diante da presença da virulência do parasita ocasionam uma manifestação clínica, histopatológica e imunopatológica nos animais e humanos infectados (Laurenti, 2010). A manifestação dos sinais clínicos em felinos é determinada pela resposta imunológica, entretanto não existem estudos que comprovem a exatidão do período de incubação da infecção por *L. infantum* nos felinos (Santos, 2020).

Segundo Silva (2019), Santos (2020) e Simões-Matos *et al.* (2005), os felinos possuem uma resposta imunológica diferente dos cães, onde é observada uma resposta imune celular predominante, além da presença de um alto grau de resistência natural relacionado a fatores genéticos dos próprios felinos, resultando na menor manifestação de sinais clínicos. Em comparação com os cães, os gatos possuem uma

quantidade menor de anticorpos anti-*Leishmania* na resposta imune humoral, sendo frequentemente soronegativos (Silva, 2019; Santos, 2020).

Durante o repasto sanguíneo, os flebotomíneos inoculam a forma promastigota metacíclica no hospedeiro, havendo o estímulo dos linfócitos Th17 e das células do sistema fagocítico mononuclear que, associado à presença ou ausência da sonda PSG da glândula salivar do mosquito, promove a indução do recrutamento de neutrófilos para a região da inflamação (Jesus, 2019; Luiz *et al.*, 2022). As formas amastigotas, localizadas no interior dos fagócitos, possuem em sua superfície uma densa camada de revestimento, proporcionando sua proteção contra as enzimas líticas dos fagossomos (Jesus, 2019).

Estudos avaliando células mononucleares de sangue periférico, demonstrou que as células Th1, quando ativadas, produzem citocinas pró-inflamatórias, tais como o TNF- α , as interleucinas IL-2, IL-6 e o interferon gama (IFN- γ), um potente indutor da formação de superóxido e óxido nítrico pelos macrófagos. Na qual possuem alta capacidade toxicidade para os parasitas, podendo levar ao controle do parasitismo com eliminação da infecção. A IL-12, liberada no início do processo inflamatório, desempenha papel fundamental no controle da doença, já que influencia a resposta imune inata e a subsequente ativação de células TCD4+ do tipo Th1 (Barbiéri, 2006; Pinelli *et al.*, 1999). Os Linfócitos T responsáveis pela produção de interleucina-12 (IL-12) e interferon- γ (IFN- γ) têm como função controlar a carga parasitária no infectado (Jesus, 2019).

Os mecanismos de evasão da *Leishmania* spp. estão associados com sua capacidade de reduzir ou inibir as funções celulares, onde no interior dos macrófagos os lipofosfoglicanos (LPG) da promastigota metacíclica prejudicam o funcionamento correto da fusão dos endossomos e lisossomos com o fagossomo, gerando um vacúolo parasitóforo sem total acidificação, permitindo assim tempo suficiente para desenvolver a forma amastigota, ocasionando a obtenção da forma resistente ao ambiente ácido e proteolítico (Alcântara, 2019; Luiz *et al.*, 2022).

Além disso, o parasita possui a capacidade de inibir a produção de interleucina12 (IL-12), que está associada à ativação de linfócitos T CD4+ Th1, onde os macrófagos infectados podem aumentar a expressão de interleucina-10 (IL-10) e fator de crescimento e transformação beta (TGF- β), suprimindo assim a resposta imune eficaz anti-*Leishmania*. Outro fator que o parasita consegue executar para ganhar tempo e se multiplicar no interior dos macrófagos é retardar a apoptose

induzida via fator de necrose tumoral alfa (TNF- α) e fator estimulador de granulócitos e macrófagos (Alcântara, 2019; Luiz et al., 2022).

A sintomatologia da leishmaniose em felinos está intimamente relacionada com o tecido cutâneo (Santos, 2020). Outro fator relacionado com as manifestações clínicas são as infecções concomitantes que causam imunodeficiência nos felinos, como o Vírus da Imunodeficiência Felina (FIV) e Vírus da Leucemia Felina (FeLV), que favorecem o desenvolvimento da Leishmaniose Felina por prejudicar a resposta imune, permitindo que o agente etiológico se multiplique e se dissemine no organismo do animal (Silva, 2019).

2.4 Epidemiologia

A leishmaniose felina possui poucos relatos e estudos sobre o papel dos gatos no ciclo de transmissão da doença (Silva, 2019; Luiz et al., 2022). Embora os gatos possam ser infectados, a taxa de infecção é menos diagnosticada e os casos relatados são mais escassos. Assim, foram realizados estudos sobre a incidência de casos de leishmaniose em felinos, sendo o primeiro caso relatado na Argélia em 1912, em um gato com quatro meses de idade. Também foi observado no mesmo ambiente a presença de cães e crianças infectados com leishmaniose visceral, bem como a ausência de cuidados higiênicos no ambiente (Sargent et al., 1912).

Outro local utilizado na pesquisa foi em Lisboa, Portugal, onde foi realizada a análise sanguínea de 23 gatos adultos, abandonados em áreas urbanas da cidade, na qual foi realizada exames para realizar a ovariohisterectomia das gatas, onde as amostras de sangue foram coletadas por venopunção cefálica e/ou jugular, assim, os pesquisadores detectaram que 38% dos felinos estavam infectados com leishmaniose. Os felinos do estudo possuíam contato direto e indireto com outros animais, principalmente cães, além de contato com regiões endêmicas que não possuíam saneamento básico (Campino et al., 2008).

Foram observados na Europa mais de 40 casos clínicos em felinos ocasionados pela infecção da *Leishmania* spp., onde foi relatada a infecção de 26% em Portugal, 27% na França, e 28% na Espanha e Grécia da população de gatos domésticos infectados pela leishmaniose. Além da Europa, foi observada a infecção em Israel/Palestina, Egito, Suíça, Irã, Guiana Francesa, Venezuela e Brasil, países estes que apresentam áreas endêmicas para *Leishmania* spp. (Sánchez et al., 2018).

O primeiro caso de leishmaniose em felinos relatado no Brasil ocorreu em 1940 no Pará, onde o animal apresentava lesões ulcerativas nas orelhas e no nariz, tendo sido realizada citologia da lesão com resultado positivo para *Leishmania* spp. (Nascimento *et al.*, 2022). Outro caso relatado ocorreu em São Paulo em 2000, no qual foi identificada a infecção por *L. infantum* nas regiões metropolitanas. Outro caso identificado foi observado em Minas Gerais em um gato, no qual durante exames físicos foi observada a presença de lesão ulcerativa na região interdigital da pata do membro traseiro com presença de formas amastigotas identificadas durante a análise microscópica, confirmando o diagnóstico de infecção causada pela leishmania do subgênero *Viannia* (Oliveira *et al.*, 2020; Freitas, 2021).

Estudos e informações no Semiárido Nordeste acerca da identificação da infecção por *Leishmania* spp., apresenta-se escassez na literatura. Contudo, segundo estudos realizados por Silva (2019), identificou em 2013 e 2014, no município de Sousa, Paraíba, Nordeste do Brasil. Infecção por *L. infantum*, em dois felinos, sendo, que o primeiro animal (2013), era uma gata, gata adulta, sem raça definida e errante, que apresentava lesões nodulares, não ulceradas nas extremidades das orelhas, focinho, lábios (superior e inferior) e pálpebra inferior direita. O segundo animal (2014), era um gato adulto, sem raça definida e com tutor, apresentava lesões nodulares não ulceradas nas extremidades das orelhas, focinho e pálpebra esquerda. Em ambos os casos foi realizada a citologia da medula óssea, fígado e baço.

Outro caso observado ocorreu em 2022, em Juazeiro do Norte, Ceará, Nordeste do Brasil, na qual o felino era gato macho, SRD, castrado, aproximadamente 7 anos de idade, teste negativo para FIV e FeLV. O mesmo apresentou uma pequena massa na região nasal, não ulcerada, estendendo-se para região de palato, na qual, ocasionava obstrução na narina esquerda. Assim, foi realizado exame citológico por imprint, resultando na identificação de um processo inflamatório supurativo infeccioso bacteriano e na lâmina foi identificado um processo infeccioso parasitário compatível com leishmaniose (Oliveira, 2022).

Atualmente, a infecção por *Leishmania* spp. é identificada em quase todo o território brasileiro, principalmente na Paraíba, Tocantins, São Paulo, Bahia, Rio de Janeiro, Mato Grosso do Sul, Minas Gerais, Pernambuco, Piauí, Ceará e Paraná (Berenguer, 2019). De acordo com Pereira e Maia (2021), nas áreas endêmicas do Mediterrâneo, América do Sul e Ásia Ocidental foram identificados anticorpos específicos ou o DNA da *Leishmania* em felinos, além dos gatos selvagens que vivem

na Espanha e os gatos-do-deserto da Arábia Saudita, que são expostos constantemente ao parasito.

2.5 Sinais clínicos

A maioria dos sinais clínicos em felinos são assintomáticos, quando ocorre a sua manifestação clínica, frequentemente, é inespecífico ou pode ser decorrente de coinfeção. Assim, em áreas endêmicas é observado felinos infectados com diagnóstico de doenças como o vírus da imunodeficiência felina, leucemia felina e *Toxoplasma gondii*, dificultando o diagnóstico clínico devido à sobreposição dos sinais clínicos das enfermidades, onde é observado perda de peso e massa muscular, bem como desidratação e linfadenomegalia local ou generalizada (Teixeira, 2018; Monteiro, 2021).

As lesões cutâneas nodulares ou ulceradas são observadas com maior frequência em regiões de pavilhões auriculares, cavidade bucal, lábios e pálpebras, bem como na região de membros e pescoço (Monteiro, 2021). Além desses sinais clínicos, é possível observar a presença de estomatite, gengivite, mucosas hipocoradas, quadros de caquexia, vômitos, diarreia e descarga nasal crônica, e presença de quadros de alopecia localizada ou difusa com crostas, eritema, pápulas, pústulas, descamação e seborreia (Alcântara, 2019; Pereira *et al.*, 2021).

2.6 Patologia

2.6.1 Lesões macroscópicas

As lesões macroscópicas causadas pela leishmaniose visceral e tegumentar em felinos podem apresentar diferentes características, sendo comum observar desde pápulas e placas até manifestações de nódulos ou tumores não neoplásicos (Benchimol *et al.*, 2020). Lesões cutâneas são frequentemente observadas em regiões como pavilhões auriculares, mucosa bucal, pálpebras e focinho, podendo apresentar-se como áreas ulceradas com nódulos hemorrágicos, enquanto nas áreas com alopecia observam-se crostas superficiais, acompanhadas de eritema, descamação ou seborreia (Benchimol *et al.*, 2020; Lima *et al.*, 2024).

Em relação às lesões mucocutâneas, é mais frequente observar dermatites ulcerativas e nodulares, distribuídas pela região da cabeça e simetricamente nos membros distais. Nos casos de lesões orais, pode-se identificar a presença de nódulos na língua e/ou mucosas gengivais, ou ainda manifestações de estomatite crônica (Baneth *et al.*, 2018).

2.6.2 Lesões microscópicas

As características microscópicas das lesões causadas pela *Leishmania* spp. podem apresentar-se de forma variada, dependendo do tipo de leishmaniose responsável pela infecção e pela manifestação clínica, sendo elas: lesões cutâneas, visceral e mucocutânea (Pereira *et al.*, 2021). Na avaliação microscópica é possível observar quadros de inflamação granulomatosa não necrosada com localização subepitelial (Gomez, 2009).

No epitélio pode ser observada a presença de hiperplasia pseudoepiteliomatosa, onde é possível identificar macrófagos repletos de amastigotas presentes tanto no meio extracelular quanto intracelular, já que as células infectadas por inúmeros protozoários são lisadas, apresentando como característica morfológica um aspecto arredondado, sendo assim sugestivo de infecção por leishmaniose (Gomez, 2009; Sousa, 2017).

2.7 Diagnóstico

O diagnóstico de leishmaniose em felinos utiliza os mesmos métodos empregados em cães, devendo considerar o histórico clínico do animal, sua localização geográfica (incluindo a incidência da doença na região) e a possibilidade de comorbidades (Luiz *et al.*, 2022). A confirmação da infecção requer uma abordagem multimodal que inclui exames laboratoriais (hemograma e bioquímica sérica), métodos diretos (citologia, biópsia com histopatologia e cultura parasitológica) e testes específicos (moleculares, como PCR e sorológicos, como IFI e ELISA) (Vieira, 2016; Dias *et al.*, 2021).

2.7.1 Hemograma e bioquímica

No hemograma de felinos com leishmaniose, observam-se alterações como leucocitose com neutrofilia (Vieira, 2016). Nos exames bioquímicos séricos, detectam-se altas concentrações de ureia e AST, enquanto as concentrações de creatinina, ALT e FA permanecem inalteradas. Adicionalmente, verifica-se hiperglobulinemia policlonal, gamopatia e neutrofilia com monocitose (Vieira, 2016; Berenguer, 2019; Lima *et al.*, 2024).

2.7.2 Análise citológica, biópsia e histopatologia

A avaliação por meio de citologia por aspiração ou impressão pode ser realizada em órgãos afetados pela infecção, como fígado, rins e baço (Berenguer, 2019). Em regiões com lesões cutâneas, pele, medula óssea e linfonodos, a coleta e avaliação por meio de citologia e/ou biópsia possibilitam a visualização direta do parasita (Lima *et al.*, 2024). O teste parasitológico direto realizado nos linfonodos poplíteos por meio de citologia aspirativa tem se demonstrado ser mais sensível, em comparação à citologia de outros órgãos, tais como medula, baço ou fígado (COSTA *et al.*, 2010).

A presença da forma amastigota de *Leishmania* spp. pode ser observada no citoplasma de monócitos em esfregaços sanguíneos, bem como no parênquima esplênico e nos centros foliculares dos linfonodos (Marcos *et al.*, 2009). A histopatologia pode ser utilizada como método diagnóstico para lesões cutâneas em felinos, enquanto o método imuno-histoquímico pode ser adotado como exame confirmatório (Vieira, 2016; Navarro *et al.*, 2019).

2.7.3 Cultura

A avaliação por meio de cultura das formas promastigota constitui um método diagnóstico adicional, porém apresenta limitações significativas, incluindo baixa sensibilidade e tempo prolongado para obtenção dos resultados, o que retarda a conclusão diagnóstica (Pocholle, *et al.*, 2012). A técnica pode ser realizada mediante coleta de amostras sanguíneas. Contudo, o sangue é considerado um substrato inadequado devido à baixa carga parasitária, resultando em sensibilidade reduzida (Martín-Sánchez, *et al.*, 2007).

2.7.4 Testes sorológicos

Os testes sorológicos são uma importante ferramenta para o diagnóstico da leishmaniose em felinos (Berenguer, 2019). Os testes sorológicos são classificados em IFI (ensaio de imunofluorescência indireta), também conhecido como RIFI, e o teste ELISA. Na comparação entre os dois testes, é possível observar que o teste ELISA possui um alto grau de sensibilidade, enquanto o teste IFI/RIFI possui um maior grau de especificidade (Távora *et al.*, 2007; Lima *et al.*, 2024).

A avaliação do teste IFI (ensaio de imunofluorescência indireta) é baseada em controles positivos e negativos diante do ponto de corte de 1:80 para felinos, assim como é utilizado em cães (Vieira, 2016; Berenguer, 2019; Lima *et al.*, 2024). Embora o teste IFI seja utilizado no diagnóstico da infecção em humanos e em cães, seu uso em felinos possui algumas controvérsias baseadas na alteração dos títulos de anticorpos anti-*Leishmania*. Assim, a titulação de anticorpos baixos poderia ser o resultado da resposta imune celular potencialmente predominante em gatos (Vieira, 2016; Luiz *et al.*, 2022).

O teste ELISA também é utilizado para detectar a presença de anticorpos ou antígenos contra infecções, além de ser empregado para realizar levantamentos soropidemiológicos de doenças (Távora *et al.*, 2007). A realização do exame é baseada na técnica de fixação de antígenos em uma superfície, na adição das amostras que se pretende analisar, bem como na fixação de anticorpos específicos, onde são utilizados marcadores específicos para identificar os antígenos. Recentemente, foram desenvolvidos estudos com a utilização da superóxido dismutase de ferro, um marcador específico celular altamente imunogênico (Soares *et al.*, 2016; Lima *et al.*, 2024).

2.7.5 Teste moleculares

Os testes moleculares apresentam maior sensibilidade para detecção de leishmaniose em felinos, como o PCR, utilizado para identificar *L. infantum* em felinos assintomáticos (Vieira, 2016; Berenguer, 2019). Entretanto, a identificação do DNA de *Leishmania* spp. não confirma necessariamente a presença de infecção ativa (Vieira, 2016; Lima *et al.*, 2024).

De acordo com estudos realizados por Pennisi e Persichetti (2018), foi possível detectar em felinos infectados altas cargas parasitárias por meio de PCR quantitativo em tempo real. As amostras são coletadas através de biópsias de lesões cutâneas e mucosas, além de pequenos fragmentos de linfonodos, e a partir da medula óssea e sangue periférico (Luiz *et al.*, 2022; Lima *et al.*, 2024).

3.8 Tratamentos e Prevenção

O tratamento para leishmaniose em felinos não possui medicamentos com eficácia comprovada, sendo a abordagem terapêutica adotada no tratamento dos felinos realizada de forma empírica, visto que apenas o tratamento para cães com leishmaniose possui estudos sobre sua eficácia terapêutica (Soares *et al.*, 2016). Alguns estudos foram realizados comparando a eficácia do tratamento terapêutico em felinos. Assim, de acordo com Pennisi e Persichetti (2018), recomenda-se a administração de alopurinol em 9 mg/kg, podendo ser utilizado de forma isolada como monoterapia, tratamento de manutenção ou com associação com antimoniato de meglumina, entretanto, foram relatados casos de lesões renais após algumas semanas de tratamento.

Em contrapartida, Pereira e Maia (2021) recomendam o uso de alopurinol como monoterapia, obtendo resultados satisfatórios na melhora do caso clínico, sem demonstrar efeitos adversos significativos, entretanto, foi observado o aumento de casos de lesões hepáticas, bem como lesões cutâneas e lesão renal aguda. A utilização do medicamento domperidona de 0,05 a 0,1 mg/kg, associada aos medicamentos alopurinol e miltefosina, foi administrada em felinos com leishmaniose, onde a miltefosina é permitida para o tratamento da leishmaniose em cães, entretanto, sua apresentação comercial, o Milteforan®, produto à base de miltefosina, possui em sua formulação o propilenoglicol, responsável pela formação de corpos de Heinz nos felinos, acarretando a diminuição da expectativa de vida dos felinos (Lima *et al.*, 2024).

Segundo Mendonça (2019), a associação de Metronidazol, cetoconazol e alopurinol pode ser uma alternativa de tratamento e controle para a doença, visto que os cães tratados com esses medicamentos apresentaram redução da carga parasitária, havendo, também, bloqueio da transmissibilidade parasitária para o vetor

O Ministério da Saúde e o Ministério da Agricultura, em 2016, aprovaram a comercialização e utilização do medicamento Milteforan® no tratamento terapêutico

de cães com *Leishmania*, entretanto, não existem estudos que comprovem sua eficácia terapêutica para felinos com leishmaniose. Sendo assim, torna-se necessária a adoção de melhorias no controle sanitário e a proteção dos animais, como o uso de coleiras e a pulverização do ambiente com ativos eficazes contra insetos (Sousa, 2017; Lima *et al.*, 2024). A coleira de flumetrina é a mais recomendada para os felinos, visto que outras coleiras repelentes são à base de piretróides, sendo estes extremamente tóxicos para os felinos. Dessa forma, a coleira de flumetrina possui a função de reduzir o risco de infecção em áreas endêmicas e na limitação da infecção em animais positivos (Brianti *et al.*, 2017).

O controle da *Leishmania* spp. necessita de planejamento e estratégias, levando em conta alguns fatores que podem favorecer a disseminação da infecção, dentre eles áreas que não possuem saneamento básico, tendo em vista que a incidência de casos de infecção por leishmaniose ocorre em áreas carentes, além das variações climáticas que atuam como um fator auxiliar na prevalência da doença (Mendonça, 2019; Lima *et al.*, 2024). Um dos meios de controle adotados em algumas regiões é a eutanásia de cães, entretanto, esse meio de controle não possui eficácia científica comprovada, dado que os felinos são hospedeiros secundários e possuem o papel de ser uma fonte de infecção para o protozoário, ocasionando assim a proliferação da enfermidade, além de serem assintomáticos, passando despercebidos no manejo de controle (Mendonça, 2018).

3.9 Prognóstico

O prognóstico da leishmaniose felina pode variar de reservado a desfavorável, dependendo da gravidade da infecção e da resposta ao tratamento (Pereira *et al.*, 2021). Em casos de infecções concomitantes, como FIV e FeLV, ou de complicações associadas a neoplasias e doenças renais, o prognóstico tende a ser mais desfavorável (Baneth *et al.*, 2018).

4. MATERIAL E MÉTODOS

Para a descrição do caso, foi realizada a coleta e a análise dos dados epidemiológicos, clínicos e patológicos, na qual foi considerada as características do animal, incluindo idade, sexo, raça e procedência, bem como todas as alterações clínicas apresentadas. Adicionalmente, realizamos a descrição minuciosa das lesões macroscópicas e microscópicas, correlacionando-as com as manifestações clínicas observadas.

Foi realizada a citologia, a partir das lesões cutâneas, e em seguida, foi feita a biópsia incisional e as amostras encaminhadas para o exame histopatológico no Laboratório de Diagnóstico VETLAB em Fortaleza, Ceará. No processamento das amostras, os fragmentos teciduais coletados foram fixados em formol tamponado neutro a 10%, e posteriormente clivados e processados segundo a rotina histológica. Por fim, as amostras foram coradas pela técnica de hematoxilina e eosina (HE).

5. RESULTADOS

Em Fortaleza, foi realizado o atendimento de um felino macho, sem raça definida, castrado, com aproximadamente 2 anos de idade e positivo para FIV e FeLV apresentando como principal queixa clínica a presença de lesões nodulares cutâneas, hiporexia e dificuldade respiratória, após o tratamento com corticoide foi observado melhora no quadro clínico do paciente. Durante a anamnese, foi relatado que o animal foi resgatado das ruas, mas não manteve o acesso ao ambiente externo. No exame físico, foram observadas lesões cutâneas caracterizadas por múltiplos nódulos, alopecicos e não ulcerados distribuídos ao longo da borda das orelhas medindo entre 0,5 a 1,2 cm de diâmetro (Figura 1).

Figura 1: Dermatite nodular granulomatosa em felino com leishmaniose. Observam-se múltiplos nódulos, alopecicos e não ulcerados distribuídos ao longo da borda das orelhas medindo entre 0,5 a 1,2 cm de diâmetro.

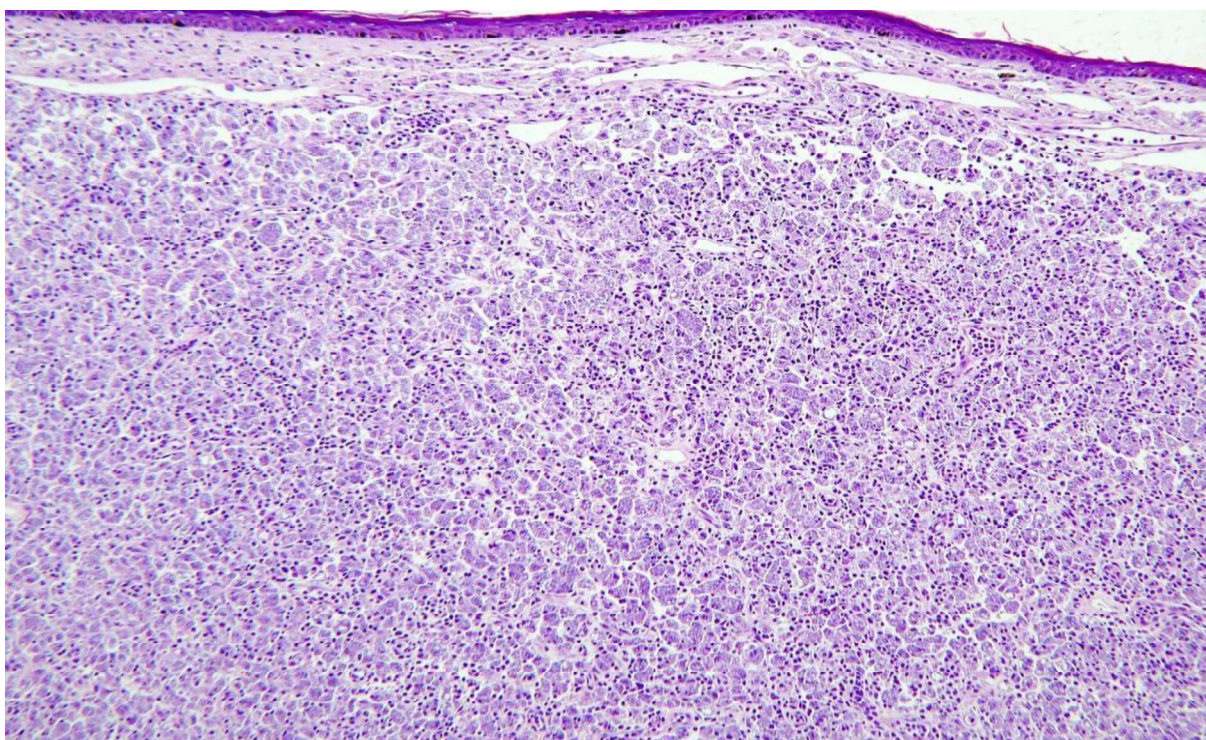


Fonte: Laboratório de Diagnóstico VETLAB, 2025.

O exame citológico das lesões cutâneas revelou numerosos organismos redondos ou ovais com núcleo basofílico e cinetoplasto próximo ao núcleo, compatíveis com amastigotas de *Leishmania* spp. As formas amastigotas foram visualizadas tanto livres quanto no citoplasma de macrófagos.

Histologicamente, havia dermatite nodular granulomatosa difusa acentuada associada a miríades de estruturas parasitárias presentes no citoplasma de macrófagos. O infiltrado inflamatório espessava a derme superficial (Figura 2) e dissecava as fibras de colágeno. O infiltrado inflamatório era constituído predominantemente por numerosos macrófagos, mastócitos, e raros plasmócitos, linfócitos e ocasionais neutrófilos, distribuídos em arranjo nodular a difuso.

Figura 2: Dermatite nodular granulomatosa em felino com leishmaniose. Pele. Visualiza-se espessamento acentuado e difuso da derme superficial por infiltrado inflamatório constituído predominantemente por macrófagos com citoplasma repleto de estruturas parasitárias. HE, Obj.10x.

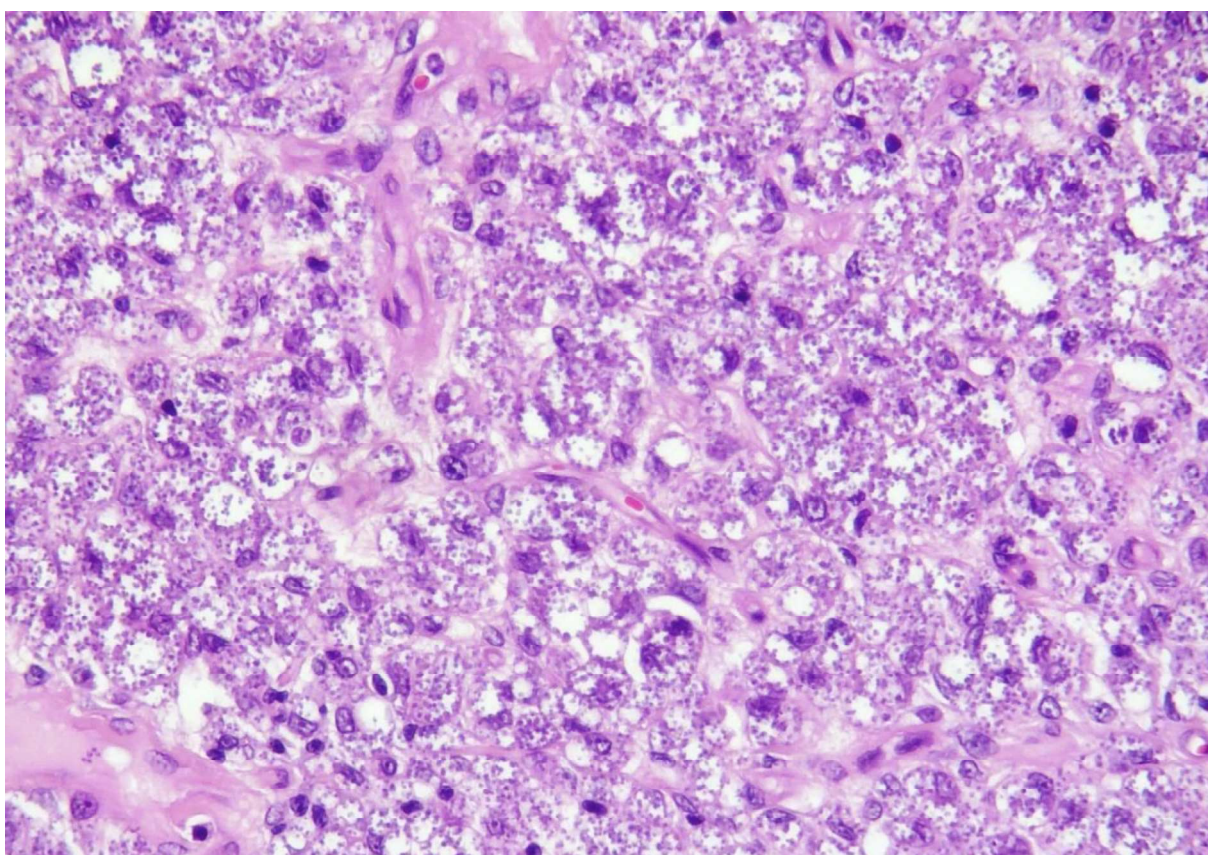


Fonte: Laboratório de Diagnóstico VETLAB, 2025.

O citoplasma dos macrófagos estava repleto de organismos basofílicos, medindo de 2 a 4 μm de diâmetro, variando de redondos a ovais e, às vezes, circundados por um halo claro. Essas estruturas também foram visualizadas livres no interstício, isoladas ou formando aglomerados, e eram morfológicamente compatíveis

com formas parasitárias de amastigotas de *Leishmania* spp. (Figura 3). Ademais na epiderme havia moderada hiperqueratose ortoceratótica. Após o diagnóstico conclusivo de infecção causada pela leishmaniose, foi realizado o tratamento com alopurinol, na qual foi recomendado a administração de 10 mg/kg, duas vezes ao dia durante 4 semanas, entretanto o paciente desenvolveu doença renal crônica.

Figura 3: Dermatite nodular granulomatosa em felino com leishmaniose. Imagem aproximada em que é possível observar organismos basofílicos, variando de redondos a ovais no citoplasma de macrófagos compatíveis com formas amastigotas de *Leishmania* spp. HE, Obj.40x.



Fonte: Laboratório de Diagnóstico VETLAB, 2025.

6. DISCUSSÃO

O diagnóstico de leishmaniose cutânea no presente caso fundamentou-se na identificação das características histopatológicas sugestivas e na detecção morfológica do agente. O padrão de dermatite granulomatosa identificado corrobora com os achados de Silva *et al.* (2020), que descrevem esta apresentação histopatológica como característica da leishmaniose felina. É relevante destacar que dermatites granulomatosas podem manifestar-se em diversas condições, incluindo reações alérgicas a vetores, infecções bacterianas e virais, sendo essencial a confirmação parasitológica para o diagnóstico definitivo (González *et al.*, 1994).

O exame histopatológico é particularmente indicado para animais com lesões cutâneas, oculares ou mucocutâneas, revelando padrão inflamatório granulomatoso difuso com presença de amastigotas de *Leishmania* spp., macrófagos, linfócitos, células plasmáticas e, em menor proporção, neutrófilos, eosinófilos e mastócitos (Marcos *et al.*, 2009; Bezerra; Almeida, 2025).

A análise citológica, realizada por meio da coleta de aspirados e biópsias de lesões cutâneas, pele, medula óssea e linfonodos, permite a visualização direta do parasita, possibilitando a conclusão diagnóstica da infecção por *Leishmania* spp. (Berenguer, 2019; Oliveira *et al.*, 2021). A citologia constitui um método diagnóstico vantajoso por ser de fácil execução, rápido e de baixo custo, além de permitir uma ampla superfície de amostragem, o que reduz significativamente o tempo para a conclusão diagnóstica (Passos *et al.*, 2016). Tais vantagens e achados corroboram com a metodologia diagnóstica empregada no presente caso clínico, no qual foi possível visualizar a forma amastigota de *Leishmania* spp., confirmando a infecção.

De acordo com estudo epidemiológico realizado por Sobrinho *et al.* (2012) em áreas endêmicas de leishmaniose visceral no Brasil, a análise de 301 felinos (50,33% fêmeas e 49,67% machos) revelou soropositividade para leishmaniose em 21,85% dos animais. O estudo demonstrou significativa ocorrência de coinfeções, com 18,18% dos casos associados à FIV, 25,75% ao *T. gondii* e 7,58% apresentando infecção concomitante por ambos os agentes. Estes achados destacam a relevância da investigação diagnóstica abrangente na espécie felina, particularmente para doenças imunossupressoras e protozoárias, uma vez que as coinfeções podem mascarar a apresentação clínica, dificultar o estabelecimento do diagnóstico preciso

e, conseqüentemente, comprometer o prognóstico devido à sobreposição de sinais clínicos e à potencialização dos efeitos imunossupressores.

Os felinos infectados por *Leishmania* spp. podem permanecer assintomáticos ou apresentar sinais clínicos inespecíficos, sendo as lesões cutâneas nodulares ou ulcerativas os achados mais frequentes. Estas manifestações localizam-se preferencialmente nos pavilhões auriculares, cavidade oral, lábios, pálpebras, membros e região cervical (Monteiro, 2021). Tais observações corroboram com o presente relato de caso, no qual o felino apresentou lesão cutânea característica na pina do pavilhão auricular, reforçando a importância do reconhecimento destes padrões de distribuição anatômica para o diagnóstico presuntivo da leishmaniose felina.

Estudos demonstram que a apresentação clínica inespecífica na leishmaniose felina está frequentemente associada a coinfeções com agentes imunossupressores, particularmente FIV e FeLV. Nestes casos, observa-se com frequência um conjunto de sinais clínicos que inclui perda de peso e massa muscular, desidratação e linfadenomegalia de distribuição variável (Teixeira, 2018; Monteiro, 2021). As infecções isoladas por FIV e FeLV podem manifestar-se através de sinais clínicos como anorexia, perda de peso, febre, letargia, anemia, além de alterações gastrointestinais e respiratórias (Zitti, 2023). No presente relato de caso, as manifestações clínicas de hiporexia e dificuldade respiratória em um felino positivo para ambas as retrovíroses correlacionam-se diretamente com o padrão descrito na literatura para coinfeções que envolvem leishmaniose e agentes imunossupressores, reforçando a importância da investigação concomitante dessas enfermidades em felinos com sinais clínicos inespecíficos.

O tratamento para leishmaniose em felinos é realizado de forma empírica, devido a falta de estudos sobre a eficácia terapêutica adotada no tratamento de felinos infectados com leishmaniose, assim, durante a rotina clínica o tratamento abordado é o mesmo utilizado em cães com leishmaniose (Soares *et al.*, 2016). O tratamento instituído neste relato, à base de alopurinol, está em consonância com as diretrizes estabelecidas pelo Conselho Consultivo Europeu sobre Doenças do Gato (ABCD). Contudo, a utilização desse fármaco em felinos exige monitoramento rigoroso, considerando o risco de efeitos adversos.

Estudos da literatura atestam a associação entre a terapia prolongada com alopurinol e o desenvolvimento de lesões hepáticas e renais em gatos (Pennisi *et al.*, 2016; Pennisi *et al.*, 2024). A ocorrência de doença renal crônica no paciente do presente relato corrobora esses achados, reforçando a necessidade de avaliação periódica da função renal e hepática durante o tratamento. Portanto, embora seja uma opção terapêutica validada, o uso de alopurinol deve ser acompanhado de cautela, com ajuste posológico individualizado e acompanhamento clínico-laboratorial constante para mitigar os riscos de nefro e hepatotoxicidade.

A leishmaniose felina apresenta ampla distribuição etária, com casos documentados em animais de 2 a 7 anos, sendo mais frequentemente diagnosticada em indivíduos jovens de 2 a 3 anos (Sobrinho *et al.*, 2012), perfil compatível com o caso em discussão.

O ambiente de criação exerce influência determinante no estado de saúde dos animais, podendo predispor ao desenvolvimento de enfermidades. Isso ressalta a importância do manejo ambiental adequado como estratégia preventiva fundamental (WHO, 2010). O felino deste relato tinha histórico de acesso à zona urbana, contexto que, segundo a Organização Mundial da Saúde, frequentemente associa-se a maior vulnerabilidade sanitária e a deficiências ambientais. A carência de orientação sobre práticas adequadas de manejo sanitário contribui significativamente para a disseminação de doenças parasitárias infecciosas como a leishmaniose, particularmente em áreas com condições socioambientais desfavoráveis.

De modo interessante, Grevot *et al.* (2015) relataram um caso de coinfeção por *Leishmania* spp., FIV e FeLV em felino sem acesso à rua, porém com convivência domiciliar com cães. Este achado demonstra a possibilidade de infecção tripla por agentes imunossupressores mesmo na ausência de livre circulação, sugerindo a transmissão domiciliar como via potencial de infecção em ambientes compartilhados.

7. CONSIDERAÇÕES FINAIS

Conclui-se que a leishmaniose felina pode ocorrer em gatos jovens coinfectados por retrovírus no Estado do Ceará, apresentando-se macroscopicamente através de múltiplos nódulos alopecicos distribuídos predominantemente nas bordas das orelhas, com padrão histopatológico de inflamação granulomatosa nodular associada à presença de formas amastigotas de *Leishmania* spp.

Este relato ressalta a importância da inclusão da leishmaniose no diagnóstico diferencial de dermatopatias nodulares em felinos, particularmente naqueles imunossuprimidos e oriundos de regiões endêmicas. A confirmação diagnóstica requer investigação laboratorial específica, uma vez que a apresentação clínica pode mimetizar outras dermatopatias infecciosas ou neoplásicas.

REFERÊNCIAS

ALCÂNTARA, D. S. **Potencial de transmissão, resposta inflamatória da pele e parasitismo de gatos com leishmaniose visceral**. 2019. 120 f. Dissertação (Mestrado em Sanidade e Reprodução Animal) - Universidade Federal do Piauí, Teresina, 2019.

BANETH, G. et al. Manejo clínico da leishmaniose canina e felina. **LeishVet**, [S.l.], 2018. Disponível em: <https://www.leishvet.org>. Acesso em: 6 abr. 2025.

BARBIÉRI, C. L. **Immunology of canine leishmaniasis**. Resv. Parasite Immunology, n. 7, v. 28, p.329-337, 2006.

BARROS, N. C. B. **Tratamento da Leishmaniose canina no Brasil: uma revisão**. Resv. Brazilian Journal of Development, n. 12, v. 9, p. 30910- 30924, 2023.

BASSO, M. A. Successful treatment of feline leishmaniosis using a combination of allopurinol and N-methyl-glucamine antimoniate. *Journal of feline Medicine and Surgery open record.*; n. 2, v. 1, 2016.

BENCHIMOL. J. L. **Leishmaniasis of the New World from a historical and global perspective, from the 1930s to the 1960s**. Resv. História, Ciências, Saúde, n. 1, v. 27, p. 95-122, 2020.

BERENQUER, L. K. A. R. **Identificação e caracterização molecular de *Leishmania* spp. em felinos domésticos em áreas endêmicas do Estado de Pernambuco**. 2019. 58 f. Dissertação (Mestrado em Medicina Veterinária) - Universidade Federal Rural de Pernambuco, Recife, 2019.

BEZERRA, I. H; ALMEIDA, A. P. Diagnóstico de leishmaniose em felino: identificação de amastigotas em mastócitos por esfregaço sanguíneo – relato de caso. Resv. Brazilian Journal of Animal and Environmental Research, n. 2, v.8, p. 1-15, 2025.

BRAGA, A.R. et al. Coinfection by *Toxoplasma gondii* and *Leishmania* spp. In Domestic cats (*Felis catus*) in state of Mato Grosso do Sul. Resv. Vet. Soc.Bras. Med., n. 47, v. 176, 2014.

BRASIL. Ministério da Saúde. **Situação epidemiológica da leishmaniose visceral**. Brasília, DF, 2022. Disponível em: <https://www.gov.br/saude/pt-br/assuntos/saude-de-a-a-z/l/leishmaniose-visceral/situacao-epidemiologica-da-leishmaniose-visceral>. Acesso em: 7 abr. 2024.

BRASIL. MINISTÉRIO DA SAÚDE. **Manual de Vigilância da Leishmaniose Tegumentar Americana**. 2º edição, Brasília: Editora Ministério da Saúde, 2007.

BRIANTI, E. et al. **Prevention of feline leishmaniosis with an imidacloprid 10%/flumethrin 4.5% polymer matrix collar**. Resv. Parasites e Vectors, n. 10, v. 334, p. 2 a 8, 2017.

CARDOSO, B. E. et al. Complexo granuloma eosinofílico felino: Relato de caso. *Resv. PUBVET*, n. 4, v. 16, p. 1-9, 2022.

CAMPINO, L. et al. **Importance of Cats in Zoonotic Leishmaniasis in Portugal.** *Resv. Vector B. and Zoonotic D.*, n. 4, v. 8, 2008.

CARNEIRO, L. A. et al. First report on feline leishmaniasis caused by *Leishmania (Leishmania) amazonensis* in Amazonian Brazil. **Veterinary Parasitology: Regional Studies and Reports**, v. 19, n. 1, 2020.

COSTA, T. A. C. et al. **Ocorrência de leishmaniose em gatos de área endêmica para leishmaniose visceral.** *Brazilian Journal of Veterinary Research and Animal Science*, v. 47, n. 3, p. 212-217, 2010.

DIAS, Bruna Mauri et al. **Feline Leishmaniasis: A Review on Epidemiology, Diagnosis and Treatment.** *Resv. Open Access Library Epidemioln.*, v. 8, p. 1-7, 2021.

FREITAS, L. C. **Leishmaniose Canina: Relato de Caso.** Trabalho de Conclusão de Curso (Bacharelado em Medicina Veterinária). Universidade Federal do Recôncavo da Bahia, Bahia, 2021. Disponível em: <https://ri.ufrb.edu.br/jspui/handle/123456789/2>. Acesso em: 7 abr. 2025.

GOMEZ, O. et al. **Use of domperidone in the treatment of canine visceral leishmaniasis: A clinical trial.** *Resv. The Veterinary Journal*, n. 2, v. 179, p. 259-263, 2009.

GREVOT, A. et al. **LEISHMANIOSIS DUE TO LEISHMANIA INFANTUM IN A FIV AND FELV POSITIVE CAT WITH A SQUAMOUS CELL CARCINOMA DIAGNOSED WITH HISTOLOGICAL, SEROLOGICAL AND ISOENZYMATIC METHODS.** *Resv. Parasites*, n. 12, v. 1, p. 271-275.

JESUS, L. L. R. **Detecção e caracterização fenotípica de *Leishmania* spp. em felinos da região metropolitana de Aracaju, estado de Sergipe, Brasil.** 2019. Dissertação (Mestrado em Clínica e Reprodução Animal) - Universidade Federal Fluminense, Niterói, 2019. Disponível em: <https://app.uff.br/riuff/handle/1/26282>. Acesso em: 8 abr. 2025.

JÚNIOR, J. D. F. Leishmaniose visceral canina: revisão. **PUBVET**, v. 15, n. 3, p. 1-8, 2021.

JÚNIOR, A. B. et al. **Manual técnico de leishmanioses caninas: leishmaniose tegumentar americana e leishmaniose visceral.** Curitiba: CRMV-PR, 2015. 44 p.

LAURENTI, M. D. et al. **Ocorrência de leishmaniose em gatos de área endêmica para leishmaniose visceral.** *Resv. Braz. J. Vet. Res. Anim. Sci.*, São Paulo, v. 47, n. 3, p. 213-217, 2010.

LAURENTI, M. D. et al. Comparative evaluation of DPP® CVL rapid test for canine serodiagnosis in area of visceral leishmaniasis. **Veterinary Parasitology**, v. 205, n. 1, p. 444-450, 2014.

LATROFA, M. S. et al. **A molecular survey of vector-borne Pathogens and haemoplasmas in owned cats across Italy**. *Resv. Parasites vectores*, n. 13, v. 116, p. 1-5, 2020.

LEMOS, M. D. A.; SOUSA, O. H.; SILVA, Z. S. S. B. Perfil da leishmaniose visceral no Brasil: uma revisão bibliográfica. **Facit Business and Technology Journal**, v. 1, n. 9, p. 93-114, 2019. Disponível em: <https://jnt1.websiteseuro.com/index.php/JNT/>. Acesso em: 8 abr. 2025.

LIMA, T. S. N. S. Aspectos clínicos, diagnósticos e terapêuticos da leishmaniose felina: revisão de literatura. **Brazilian Journal of Animal and Environmental Research**, Curitiba, v. 7, n. 1, p. 99-112, 2024.

LUIZ, A. L. G. et al. **Leishmaniose em felinos: revisão de literatura**. 2022. Monografia (Bacharelado em Medicina Veterinária) - Centro Universitário Brasileiro, Recife, 2022.

MAIA, C.; NUNES, M.; CAMPINO, L. **Importance of Cats in Zoonotic Leishmaniasis in Portugal**. *Revista do Instituto de Higiene e Medicina Tropical, Lisboa*, v. 8, n. 4, p. 555-559, 2008.

MARCOS, R. et al. Pancytopenia in a cat with visceral leishmaniasis. **Resv. Veterinary Clinical Pathology**, n. 2, v. 38, p. 201-205, 2009.

MENDONÇA, H. F. **Leishmaniose em gatos domésticos (*Felis catus*)**. 2019. 21 f. Trabalho de Conclusão de Curso (Graduação em Medicina Veterinária) - Centro Universitário do Planalto Central Aparecido dos Santos, [S.I.], 2019.

MONTEIRO, J. R. **Aplicação de imunossensor piezoelétrico para identificação de anticorpos contra *Leishmania infantum* em soro felino**. Dissertação (Mestrado em Sanidade Animal e Saúde Pública nos Trópicos) – Curso de Medicina Veterinária, Universidade Federal do Tocantins, Tocantins, 2021.

MINISTÉRIO DA SAÚDE. **Leishmaniose tegumentar**. Brasília, DF, 2025. Disponível em: <https://www.gov.br/saude>. Acesso em: 7 abr. 2025.

MINISTÉRIO DA SAÚDE. **Leishmaniose tegumentar (LT)**. Brasília, DF, 2025. Disponível em: <https://www.gov.br/saude/pt-br/assuntos/saude>. Acesso em: 1 dez. 2025.

MINISTÉRIO DA SAÚDE. **Manual de vigilância e controle da leishmaniose visceral**. 1º edição, Brasília: Ministério da Saúde, 2014.

MONTOYA, A. **Implications of zoonotic and vector-borne parasites to freeroaming cats in Central Spain.** Resv. Veterinary Parasitology, n. 1, v.251, p. 125130, 2018.

NASCIMENTO, L. F. J. et al. Epidemiological and diagnostic aspects of feline leishmaniasis with emphasis on Brazil: a narrative review. **Parasitology Research**, v. 121, n. 1, p. 1-14, 2022.

NAVARRO, J. A. et al. **Histopathological lesions in 15 cats with leishmaniosis.** Resv. J Comp Pathol, n. 1, v.143, p.297-302, 2010.

OLIVEIRA, J. at al. **ATUALIDADES EM MEDICINA TROPICAL NO BRASIL:VETERINÁRIA.** Acre: Editora Stricto Sensu, 2020.

OLIVEIRA, A.P. et al. Use of Cytological Examination in the diagnosis of dog and cat diseases. Resv. Res., Society and Development, n. 12, v. 10, p. 1-10, 2021.

OLIVEIRA, A. S. C. **LEISHMANIOSE EM GATO DOMÉSTICO NA REGIÃO DO CARIRI: RELATO DE CASO.** 2022. Monografia (Bacharelado em Medicina Veterinária) - Curso de Medicina Veterinária, Centro Universitário Doutor Leão Sampaio, Ceará, 2022.

PASSOS, V. A. Natural infection of a domestic cat (*Felis domesticus*) with *Leishmania (Viannia)* in the metropolitan region of Belo Horizonte, State of Minas Gerais, Brazil. **Memórias do Instituto Oswaldo Cruz**, v. 91, n. 1, p. 19-20, 1996.

PASSOS, S.K.P. Investigação de infecção por *Leishmania* spp em gatos (*Felis catus*) de área endêmica para as leishmanioses, 2016. 44p. (Dissertação de Mestrado em Medicina Veterinária). Escola de Veterinária da Universidade Federal de Minas Gerais – Campus Pampulha, Belo Horizonte, 2016.

PENNISI, M.G. et al. LeishVet update and recommendations on feline Leishmaniosis. Resv. Parasit Vectors, n. 8, v. 513, 2015.

PENNISI, M. G.; PERSICHETTI, M. F. **Feline leishmaniosis: is the cat a small dog?** Resv. Veterinary Parasitology, n. 1, v. 251, p. 131–137, 2018.

PENNISI, M. G. et al. ABC: Diretrizes para Leishmaniose Felina. Resv. European advisory Board on cat diseases, 2024. Disponível em:< <https://www.abcdcatsvets.org/guideline-for-feline-leishmaniosis/#:~:>>. Acesso em: 23 de set. 2025.

PENNISI, MG, et al. **Feline leishmaniosis: clinical signs and course in 14 followed up cases.** In: Proceedings LXX Convegno SISVet, Presented at the LXX Convegno SISVet, Italy Palermo. 2016.

PEREIRA, A.; MAIA, C. *Leishmania* infection in cats and feline leishmaniosis: an updated review with a proposal of a diagnosis algorithm and prevention guidelines. **Current Research in Parasitology & Vector-Borne Diseases**, v. 1, p. 1-21, 2021.

PERSICO, P. et al. Detection of feline herpes virus 1 via polymerase chain reaction and immunohistochemistry in cats with ulcerative facial dermatitis, eosinophilic granuloma complex reaction patterns and mosquito bite hypersensitivity. *Resv. Veterinary DerVeterinaryv*, n. 22, v.6, p. 521–527, 2011.

PINELLI, E. et al. **Detection of canine cytokine gene expression by reverse transcription-polymerase chain reaction.** *Resv. Veterinary Immunology and Immunopathology*, n. 4, v. 69, p.121-126, 1999.

PIRAJÁ, G. V. et al. Leishmaniose felina: revisão de literatura. **Veterinária e Zootecnia**, v. 20, n. 2, p. 203-216, 2013.

RASKIN, R.E.; MEYER, D.J. *Citología clínica de cães e gatos, atlas colorido e guia de interpretação, tradução da segunda edição.* Rio de Janeiro: Elsevier, 2011.
POCHOLLE, E. et al. **Un cas de leishmaniose féline disséminée dans le sud de la rance.** *Resv. Parasite*, v. 19, n. 1, p. 77, 2012.

SÁNCHEZ, M. S. et al. Infection by *Leishmania infantum* in cats: epidemiological study in Spain. **Veterinary Parasitology**, v. 253, p. 63-69, 2018.

SAVANI, E. S. M. M. et al. **The first record in the Americas of an autochthonous case of Leishmania (Leishmania) infantum chagasi in a domestic cat (Felix catus) from Cotia County, São Paulo State, Brazil.** *Resv. Veterinary Parasitology*, n. 2, v. 120, p. 229-333, 2004.

SANTOS, N. S. **Detecção de infecção por Leishmania infantum em felinos domésticos no estado da Bahia.** 2020. Dissertação (Mestrado em Medicina Veterinária) - Universidade Federal da Bahia, Salvador, 2020.

SERGEANT, E.; SERGEANT, E.; LOMBAARD, J.; QUILICHINI, M. **La Leishmaniose à Alger: Infection simultanée de um enfant, de um chien et d'um chat dans la meme habitation.** *Resv. Bulletin de Societé de Pathologie Exotiqueden*, n. 1, v. 5, p. 93-98, 1912.

SILVA, D. T. **Avaliação da resposta imune de gatos naturalmente infectados por Leishmania (Leishmania) infantum.** 2019. Tese (Doutorado em Epidemiologia Experimental Aplicada às Zoonoses) - Universidade de São Paulo, São Paulo, 2019.

SILVA, R. B. S. **Leishmaniose visceral canina e felina no semiárido paraibano.** 2019. Tese (Doutorado em Ciência e Saúde Animal) - Universidade Federal de Campina Grande, Paraíba, 2019.

SILVA, R. B. S. et al. Natural Infection by *Leishmania infantum* in domestic cats (*Felis catus*) in a municipality of moderate transmission in the Brazilian semi-arid region. *Resv. Brazilian Journal Vet. Parasitol*, n. 4, v. 29, 2020.

SIMÕES-MATTOS, L. **O gato doméstico (*Felis catus*) como potencial hospedeiro reservatório de *Leishmania (Viannia) braziliensis***. 2005. 231f. Tese (Doutorado em Ciências Veterinárias) - Universidade Estadual do Ceará. Fortaleza, 2005.

SOARES, C. S. A. et al. **What do we know about feline leishmaniosis?**. *Resv. Journal of Feline Medicine and Surgery*, n. 1, v. 2, p. 435-442, 2016.

SOBRINHO, L. S. V. et al. Coinfection of *Leishmania chagasi* with *Toxoplasma gondii*, Feline Immunodeficiency Virus (FIV) and Feline Leukemia Virus (FeLV) in cats from na endemic area of zoonotic visceral leishmaniasis. *Resv. Vet. Parasitol*, n. 2, vv.187, p. 302-306, 2012.

SOUSA, S. A. P. **Diagnóstico de leishmaniose em *Felis catus domesticus* de área urbana endêmica da região Norte do Brasil**. 2017. 83 f. Tese (Doutorado em Ciência Animal) - Universidade Federal de Goiás, Goiânia, 2017.

SOUSA, K.C. et al. Serological detection of *Toxoplasma gondii*, *Leishmania Infantum* and *Neospora caninum* in cats from na area endemic for leishmaniasis In Brazil. *Resv. Vet. Bras. Parasitol.*, n.4, v. 23, p. 449-455, 2014.

TÁVORA, et al. Estudo de validação comparativo entre as técnicas Elisa e RIFI para diagnosticar *Leishmania sp* em cães errantes apreendidos no município de Campos dos Goytacazes, Estado do Rio de Janeiro. *Resv. Sociedade Brasileira de Medicina Tropical*, n. 4, v. 40, p. 482-483, 2007.

TEIXEIRA, C. R. et al. *Lutzomyia longipalpis* saliva drives interleukin-17-induced neutrophil recruitment favoring *Leishmania infantum* infection. **Frontiers in Microbiology**, v. 9, p. 1-10, 2018.

VIEIRA, J. M. C. **Leishmaniose felina: aspectos clínicos e epidemiológicos**. 2016. Monografia (Especialização em Clínica Médica de Felinos Domésticos) - Universidade Federal do Rio Grande do Norte, Natal, 2016.

WORLD HEALTH ORGANIZATION. **CONTROL OF THLEISHMANIASES**. *Resv. WHO Technical Report Series*, 2010.

ZITTI, I. **VOCÊ SABE O QUE É FIV E FELV**. Petlove, 2023. Disponível em:< <https://www.petlove.com.br/dicas/voce-sabe-o-que-e-fiv-felv>>. Acesso em: 22 de set. 2025.

