



CENTRO UNIVERSITÁRIO VALE DO SALGADO
CURSO DE BACHARELADO EM MEDICINA VETERINÁRIA

LETICIA PEREIRA DE SOUSA

CARCINOMA DE CÉLULAS ESCAMOSAS ORAL EM FELINO: relato de caso

ICÓ-CE
2025

LETICIA PEREIRA DE SOUSA

CARCINOMA DE CÉLULAS ESCAMOSAS ORAL EM FELINO: relato de caso

Trabalho de Conclusão de Curso apresentado à disciplina de Trabalho de Conclusão de Curso II, do curso de Bacharelado em Medicina Veterinária do Centro Universitário Vale do Salgado (UniVS), como requisito parcial para a obtenção do título de Bacharel em Medicina Veterinária.

Orientador (a): Prof.^a Ma. Lorena de Carvalho Ramos.

ICÓ-CE

2025


LETICIA PEREIRA DE SOUSA

CARCINOMA DE CÉLULAS ESCAMOSAS ORAL EM FELINO: relato de caso

Trabalho de Conclusão de Curso apresentado à disciplina de Trabalho de Conclusão de Curso II, do curso de Bacharelado em Medicina Veterinária do Centro Universitário Vale do Salgado (UniVS), como requisito parcial para a obtenção do título de Bacharel em Medicina Veterinária.


Aprovado em 10 de novembro de 2025

BANCA EXAMINADORA:

Documento assinado digitalmente
 LORENA DE CARVALHO RAMOS
Data: 01/12/2025 14:29:45-0300
Verifique em <https://validar.iti.gov.br>


Prof.^a Ma. Lorena de Carvalho Ramos

Orientadora

Documento assinado digitalmente
 VINICIUS TENORIO MAXIMO
Data: 01/12/2025 14:12:50-0300
Verifique em <https://validar.iti.gov.br>

Prof. Esp. Vinicius Tenório Máximo

Examinador interno

Documento assinado digitalmente
 LAYZA ALLANA PEREIRA MESQUITA
Data: 01/12/2025 12:13:06-0300
Verifique em <https://validar.iti.gov.br>

M.V. Esp. Layza Allana Pereira Mesquita

Examinadora externa

ICÓ-CE

2025

Dedico este trabalho a Deus, por ser a fonte de toda sabedoria e força e por me sustentar em cada etapa desta jornada acadêmica. “Para que todos vejam, e saibam, e considerem, e juntamente entendam que a mão do Senhor fez isto, e o Santo de Israel o criou.” (Isaías 41:20). Ao Senhor, toda a honra, glória e gratidão por ter tornado possível a realização deste sonho.

AGRADECIMENTOS

Agradeço a Deus por me conceder sabedoria, força e serenidade para seguir firme em cada etapa dessa caminhada. Sem Sua presença constante, nada disso seria possível.

À minha família, pelo amor incondicional, paciência e apoio em todos os momentos. Cada palavra de incentivo e gesto de carinho foram fundamentais para que eu chegasse até aqui.

Aos meus amigos, que tornaram essa jornada mais leve e repleta de boas lembranças, compartilhando comigo os desafios e as conquistas que moldaram essa trajetória.

Aos professores, que com dedicação, paciência e amor pelo ensino, contribuíram não apenas para minha formação profissional, mas também pessoal. Cada um deixou uma marca importante na minha caminhada, transmitindo conhecimento, valores e inspiração.

Em especial, à minha orientadora, professora Lorena Carvalho, pela orientação cuidadosa, paciência e apoio essencial para a concretização deste trabalho; à professora Sara Honorato, por disponibilizar o caso clínico que possibilitou este estudo; e aos professores Jovanna Karine e Lucas Brasileiro, pela motivação constante e pelos valiosos conselhos.

Aos meus animais, companheiros leais que, com seu amor puro e incondicional, trouxeram conforto e alegria em todos os momentos.

E, por fim, a todos que contribuíram para a realização deste sonho, deixo minha eterna gratidão. Cada gesto, palavra e presença tiveram um papel fundamental para que esta conquista se tornasse realidade.

RESUMO

O carcinoma de células escamosas (CCE) é uma neoplasia maligna derivada dos queratinócitos e frequentemente associada à exposição crônica à radiação ultravioleta, que induz mutações em genes supressores tumorais e compromete os mecanismos de reparo do DNA, favorecendo a transformação maligna celular. Em felinos, o CCE oral apresenta evolução agressiva, dificultando o diagnóstico precoce e reduzindo as chances de sucesso terapêutico. Este trabalho teve como objetivo relatar e analisar um caso de CCE oral em uma gata sem raça definida, de 10 anos de idade, atendida em uma clínica veterinária no município de Icó - CE. O estudo foi desenvolvido com base na anamnese, exame físico, exames laboratoriais e de imagem, além de avaliações citológica e histopatológica. A paciente apresentava dificuldade para mastigar, salivação excessiva e dor, o que inicialmente levou à suspeita de gengivoestomatite felina e lesão de reabsorção odontoclástica felina (LROF). Durante o procedimento de intubação anestésica para extração dentária, foi identificada uma lesão oral, cuja biópsia confirmou o diagnóstico de CCE pouco diferenciado. O tratamento incluiu cirurgia, suporte clínico e quimioterapia com carboplatina, apesar da melhora inicial, a paciente evoluiu a óbito em decorrência de um quadro de mielossupressão, resultante do tratamento quimioterápico e/ou de doença crônica debilitante. O caso evidencia a gravidade do CCE oral em felinos, ressaltando a importância do diagnóstico precoce, da avaliação clínica detalhada e do uso de exames complementares para um manejo mais eficaz dessa neoplasia.

Palavras-chave: CCE; Cavidade oral; Neoplasia; Gato; Oncologia veterinária.

ABSTRACT

Squamous cell carcinoma (SCC) is a malignant neoplasm derived from keratinocytes and is frequently associated with chronic exposure to ultraviolet radiation, which induces mutations in tumor suppressor genes and compromises DNA repair mechanisms, favoring malignant cellular transformation. In felines, oral SCC has an aggressive progression, hindering early diagnosis and reducing therapeutic success rates. This study aimed to report and analyze a case of oral SCC in a 10 year old mixed-breed female cat treated at a veterinary clinic in Icó, Ceará, Brazil. The study was conducted based on anamnesis, physical examination, laboratory and imaging tests, as well as cytological and histopathological evaluations. The patient presented difficulty chewing, excessive salivation, and pain, which initially suggested feline gingivostomatitis and feline odontoclastic resorptive lesions (FORL). During anesthetic intubation for tooth extraction, an oral lesion was identified, and its biopsy confirmed the diagnosis of poorly differentiated SCC. Treatment included surgery, clinical support, and chemotherapy with carboplatin. Despite initial improvement, the patient died due to a myelosuppression episode resulting from chemotherapy and/or a debilitating chronic disease. This case highlights the severity of oral SCC in felines, emphasizing the importance of early diagnosis, thorough clinical evaluation, and the use of complementary tests for more effective management of this neoplasm.

Keywords: SCC; Oral cavity; Neoplasm; Cat; Veterinary oncology.

LISTA DE FIGURAS

Figura 1 – Região oral de uma gata SRD, 10 anos de idade, evidenciando processo inflamatório com hiperemia de mucosa, presença de exsudato e ulcerações compatíveis com lesão oral...21	
Figura 2 – Região oral de uma gata SRD, 10 anos de idade, antes da cirurgia (A) e após a cirurgia (B).22	
Figura 3 – Radiografias torácicas ventrodorsal (A), laterolateral direita (B) e laterolateral esquerda (C).....25	
Figura 4 – USG rim esquerdo (A) e rim direito (B).26	

LISTA DE TABELAS

Tabela 1 – Resultados seriados de cinco hemogramas realizados em uma gata SRD, 10 anos de idade, diagnosticada com CCE em região oral.....	27
Tabela 2 – Resultados dos exames bioquímicos séricos de uma gata SRD, 10 anos de idade, diagnosticada com CCE.....	27

LISTA DE ABREVIATURAS E SIGLAS

CCE – Carcinoma de Células Escamosas
UV – Ultravioleta
DNA – Ácido Desoxirribonucleico
UVB – Ultravioleta B
FeLV – Vírus da Leucemia Felina
FIV – Vírus da Imunodeficiência Felina
USG – Ultrassonografia
TC – Tomografia Computadorizada
RM – Ressonância Magnética
ECT – Eletroquimioterapia
TDF – Terapia fotodinâmica
SRD – Sem Raça Definida
FC – Frequência Cardíaca
BPM – Batimentos por Minuto
FR – Frequência Respiratória
MPM – Movimentos por Minuto
TR – Temperatura Retal
TPC – Tempo de Preenchimento Capilar
LROF – Lesão de Reabsorção Odontoclástica Felina
VO – Via Oral
BID – Duas vezes ao dia
SID – Uma vez ao dia
AINES – Anti-Inflamatórios Não Esteroides
PAAF – Punção Aspirativa por Agulha Fina
TID – Três vezes ao dia

SUMÁRIO

1	INTRODUÇÃO	11
2	REVISÃO BIBLIOGRÁFICA	13
2.1	ETIOLOGIA E EPIDEMIOLOGIA.....	13
2.2	ETIOPATOGENIA	13
2.3	SINAIS CLÍNICOS.....	14
2.4	LOCALIZAÇÃO ORAL.....	15
2.5	DIAGNÓSTICO.....	15
2.6	TRATAMENTO	16
2.7	PROGNÓSTICO	17
3	METODOLOGIA	19
4	DESCRIÇÃO DO CASO	20
5	RESULTADOS E DISCUSSÃO	23
6	CONCLUSÃO	29
	REFERÊNCIAS	30
	ANEXOS	34

1 INTRODUÇÃO

Ao longo dos anos, a medicina veterinária vem enfrentando, de forma recorrente, uma abordagem cautelosa e, por vezes, pessimista diante do diagnóstico de neoplasias em animais de companhia (Vail; Thamm; Liptak, 2020). Apesar disso, observa-se um avanço expressivo na área da oncologia veterinária, impulsionado pela crescente incidência de neoplasias em pequenos animais e pela busca por terapias que ofereçam melhor prognóstico e qualidade de vida (Daleck; Nardi, 2016). O aprimoramento dos métodos diagnósticos e das alternativas terapêuticas tem possibilitado tratamentos mais eficazes, refletindo em aumento da sobrevivência dos pacientes e em maior controle da progressão das enfermidades neoplásicas (Couto, 2015). Esses avanços são essenciais, considerando que os animais domésticos estão cada vez mais expostos a fatores ambientais que favorecem o desenvolvimento de alterações celulares e tumores (Fernandes *et al.*, 2015).

Compreender o comportamento das células é essencial para entender o desenvolvimento das neoplasias. O processo de crescimento celular é um fenômeno natural do organismo, controlado por mecanismos que determinam o início, o ritmo e a interrupção da divisão celular. Quando esse equilíbrio é rompido, ocorre uma multiplicação desordenada que pode originar formações teciduais anormais. No crescimento anormal, forma-se uma massa de células que persiste mesmo após o término dos estímulos que a desencadearam, caracterizando as neoplasias, sejam elas classificadas como câncer *in situ* ou invasivo. Esse crescimento descontrolado é consequência do acúmulo de mutações genéticas que promovem a perda irreversível dos mecanismos homeostáticos de regulação do ciclo celular (Chaves *et al.*, 2020).

Entre os pequenos animais, as neoplasias vêm sendo diagnosticadas com frequência cada vez maior na rotina clínica (Rosolem; Moroz; Rodigheri, 2012). Dentre os diversos tipos de tumores observados, as neoplasias epiteliais possuem destaque pela alta incidência e, muitas vezes, pelo comportamento agressivo. Estudos epidemiológicos apontam que aproximadamente 58% dos tumores diagnosticados em cães e gatos são de origem epitelial (Flecke *et al.*, 2022). Entre eles, quatro grupos principais respondem por cerca de 70% das ocorrências cutâneas: tumores de células basais, carcinoma de células escamosas (CCE), mastocitomas e fibrossarcomas (Hauck; Oblak, 2020).

O CCE, também conhecido como carcinoma epidermoide, é uma neoplasia maligna originada a partir dos queratinócitos (Rosolem; Moroz; Rodigheri, 2012). Essa neoplasia está frequentemente associada à exposição crônica à radiação ultravioleta (UV), que induz mutações em genes supressores tumorais responsáveis por interromper o ciclo celular e promover reparo do ácido desoxirribonucleico (DNA) danificado ou apoptose celular. Tais alterações genéticas

comprometem os mecanismos de defesa do organismo, favorecendo a transformação maligna das células e o consequente desenvolvimento do tumor (Melo *et al.*, 2018).

Em felinos, o CCE oral representa um desafio tanto para o diagnóstico quanto para o tratamento. Essa localização e a semelhança dos sinais clínicos com outras doenças orais frequentemente levam ao diagnóstico tardio, o que compromete o prognóstico e reduz as chances de sucesso terapêutico. Diante desse cenário e considerando a relevância clínica e científica do tema, o presente trabalho teve como objetivo relatar e analisar um caso de carcinoma de células escamosas oral em um felino atendido no município de Icó - CE. Assim, este estudo justifica-se pela contribuição para o aprimoramento do diagnóstico e manejo de neoplasias em felinos, enfatizando a importância da observação clínica criteriosa, da utilização de exames complementares e da confirmação histopatológica no diagnóstico e tratamento de tumores de comportamento agressivo, como o CCE oral.

2 REVISÃO BIBLIOGRÁFICA

2.1 ETIOLOGIA E EPIDEMIOLOGIA

O CCE é uma neoplasia maligna de origem epitelial, caracterizada pela diferenciação em queratinócitos. Frequentemente denominado carcinoma espinocelular, carcinoma escamocelular ou carcinoma epidermoide, tem sua gênese no epitélio cutâneo e apresenta comportamento invasivo, com possibilidade de infiltração na derme e em estruturas adjacentes (Daleck; Nardi, 2016).

Nos felinos, trata-se do tumor cutâneo maligno mais prevalente, representando entre 9% e 25% de todas as neoplasias cutâneas. Além disso, é a principal neoplasia oral da espécie, responsável por aproximadamente 70% das formações nessa região anatômica e por 15% dos tumores cutâneos diagnosticados em gatos domésticos (Vail; Thamm; Liptak, 2020). Sua ocorrência está intimamente relacionada à exposição solar crônica, principalmente à radiação ultravioleta B (UVB), sendo os gatos de pelagem clara, pele hipopigmentada e idade avançada os mais predispostos. A média de idade dos gatos acometidos varia entre 9 e 14 anos (Miller; Griffin; Campbell, 2012).

Embora seja particularmente comum em felinos, o CCE também é diagnosticado em outras espécies, como bovinos, caninos e equinos, sendo menos frequente em ovinos e raramente descrito em caprinos e suínos (Dias *et al.*, 2013).

2.2 ETIOPATOGENIA

A etiopatogenia do CCE é multifatorial e pode envolver diferentes condições predisponentes. Entre elas, destacam-se as lesões precursoras, como a queratose actínica, que podem evoluir para carcinoma *in situ* e, posteriormente, para CCE (Ettinger; Feldman; Cote, 2016).

A radiação UV desempenha papel central nesse processo. Sua ação sobre a epiderme provoca danos no DNA celular, induzindo mutações irreversíveis e promovendo efeito imunossupressor local, comprometendo a atividade das células de Langerhans. Nessas circunstâncias, a escassez de pelos e a ausência de pigmentação cutânea atuam como fatores agravantes, uma vez que tanto a barreira física quanto a melanina atuam como mecanismos naturais de proteção contra os efeitos nocivos da radiação (Grandi; Rondelli, 2016).

A predisposição genética também é relevante. Determinadas raças, como siameses e himalaios, apresentam maior propensão ao desenvolvimento de tumores cutâneos, incluindo o CCE, evidenciando a interação entre fatores ambientais e características intrínsecas do hospedeiro (Vail; Thamm; Liptak, 2020).

Além disso, processos inflamatórios crônicos e doenças que resultam em despigmentação e imunossupressão, como lúpus eritematoso, vitiligo, pênfigo eritematoso e otite externa crônica, podem favorecer a transformação maligna. Feridas persistentes ou traumatismos recorrentes também constituem fatores de risco, uma vez que criam um microambiente propício para a proliferação celular descontrolada (Baral; Little; Bryan, 2016; Daleck; Nardi, 2016).

Agentes virais estão igualmente implicados na patogênese do CCE. O papilomavírus felino pode induzir lesões múltiplas e escamosas, que podem progredir para carcinoma *in situ*. Acredita-se que sua presença interfira na apoptose de queratinócitos previamente lesados pela radiação solar, permitindo a replicação de células com DNA danificado. Em alguns casos, a infecção viral é observada em áreas corporais não expostas à radiação, inclusive em animais com boa cobertura pilosa e pelagem escura, reforçando o papel do vírus como fator causal (Saucedo *et al.*, 2019).

Contudo, nem todos os gatos infectados desenvolvem CCE, o que indica que a infecção viral isolada não é suficiente para a oncogênese. Fatores adicionais, como imunossupressão decorrente do vírus da leucemia felina (FeLV) e do vírus da imunodeficiência felina (FIV), contribuem para aumentar a susceptibilidade à neoplasia (Flecke *et al.*, 2022).

Em síntese, o CCE representa a neoplasia cutânea mais prevalente em felinos, sendo resultado da interação entre múltiplos fatores: exposição crônica à radiação UV, predisposição genética, pigmentação cutânea, condições inflamatórias ou traumáticas, agentes virais e estados de imunossupressão (Silva *et al.*, 2025).

2.3 SINAIS CLÍNICOS

O CCE cutâneo em felinos apresenta manifestações clínicas diversas, incluindo erosões, placas crostosas, áreas eritematosas e ulcerações (Vail; Thamm; Liptak, 2020). As lesões costumam ser descamativas, eritematosas e alopecias ou hipotricóticas, podendo ocorrer hemorragia e erosão. Os locais mais acometidos são pavilhão auricular, plano nasal, lábios e pálpebras. Embora a metástase seja rara, pode atingir linfonodos regionais e, ocasionalmente, a pele (Daleck; Nardi, 2016).

A forma clínica mais típica envolve placas ulceradas e eritematosas, que podem ser extensas, múltiplas e crostosas (Valdez *et al.*, 2023). O CCE pode se apresentar como lesões erosivas, inicialmente superficiais, evoluindo para úlceras profundas, ou como lesões proliferativas, variando de placas firmes e avermelhadas a massas com aspecto de couve-flor (Viccini, 2019).

As lesões iniciais podem persistir por longos períodos e geralmente se manifestam como feridas de difícil cicatrização, especialmente em áreas pouco pigmentadas e com baixa densidade pilosa, como orelhas, plano nasal e pálpebras. Nessas regiões, a doença tende a ser mais agressiva e invasiva, podendo causar deformidades significativas (Melo *et al.*, 2018).

2.4 LOCALIZAÇÃO ORAL

As neoplasias orais podem originar-se de qualquer tecido da cavidade oral, como periodonto, mucosa oral, língua, mandíbula, maxila, palato e tonsilas (Munday; Löhr; Kiupel, 2016). Frequentemente, os animais são apresentados à avaliação após o tutor notar uma ou mais massas orais, muitas vezes já em estágio avançado (Arzi; Verstraete, 2012).

Os sinais clínicos mais comuns incluem sialorreia, halitose, disfagia ou dor à abertura da boca, secreção oral sanguinolenta, exoftalmia, epistaxe, emagrecimento, tumefação facial e, ocasionalmente, linfadenomegalia cervical (Munday; Löhr; Kiupel, 2016; Gendler *et al.*, 2010). Síndromes paraneoplásicas associadas a tumores orais são incomuns (Vail; Thamm; Liptak, 2020).

2.5 DIAGNÓSTICO

O diagnóstico das neoplasias em animais deve-se iniciar com uma anamnese detalhada e um exame físico minucioso, avaliando-se o estado geral do paciente (Corrêa *et al.*, 2017). No caso específico das neoplasias orais, a abordagem clínica requer inspeção e palpação cuidadosas da cavidade oral e das tonsilas. Como essa região é de difícil manipulação em animais conscientes, recomenda-se a utilização de sedação ou anestesia geral para viabilizar o exame adequado (Gendler *et al.*, 2010).

A citologia é amplamente empregada como exame diagnóstico inicial em oncologia veterinária, destacando-se pela praticidade e caráter minimamente invasivo (Corrêa *et al.*, 2017). No CCE, os achados microscópicos frequentemente incluem infiltrado inflamatório neutrofílico, presença de células epiteliais displásicas ou imaturas e, por vezes, contaminação bacteriana (Saucedo *et al.*, 2019).

O diagnóstico definitivo do CCE é obtido exclusivamente por meio da análise histopatológica. Com base nos achados histológicos, o CCE pode ser classificado em três graus: bem diferenciado, moderadamente diferenciado e indiferenciado, conforme o nível de diferenciação celular observado (Corrêa *et al.*, 2017). Além disso, distingue-se o CCE *in situ*, restrito à epiderme e sem invasão da membrana basal, do CCE invasivo, que ultrapassa essa barreira e pode infiltrar tecidos adjacentes. Embora a ocorrência de metástases não seja comum,

quando presentes afetam, principalmente, linfonodos retrofaríngeos e submandibulares e pulmões (Klopfleisch, 2016).

Além disso, exames laboratoriais são essenciais para a avaliação sistêmica do paciente, permitindo identificar alterações associadas ao processo neoplásico (Oliveira *et al.*, 2013). Os exames de imagem desempenham papel fundamental no estadiamento tumoral e no planejamento terapêutico, permitindo avaliar a extensão da lesão e identificar possíveis metástases, sobretudo pulmonares. Dentre os métodos disponíveis, destacam-se a radiografia, a ultrassonografia (USG), a tomografia computadorizada (TC) e a ressonância magnética (RM) (Mattoon; Bryan, 2013).

O CCE pode ser confundido com diversas enfermidades devido à semelhança clínica de suas lesões, exigindo um diagnóstico diferencial criterioso. Entre as principais condições que podem mimetizar o CCE estão as doenças infecciosas, processos inflamatórios e autoimunes, como dermatites alérgicas e o complexo pênfigo (Vail; Thamm; Liptak, 2020), além de outras neoplasias benignas e malignas, incluindo fibromas, melanomas e mastocitomas (Melo *et al.*, 2018; Corrêa *et al.*, 2017). Também podem ocorrer confusões com doenças dermatológicas, como dermatofitoses e granuloma eosinofílico oral (Fernandes; Caetano; Lima, 2022).

Dessa forma, o diagnóstico do CCE deve integrar achados clínicos, laboratoriais, citológicos, histopatológicos e de imagem. A associação entre esses métodos é imprescindível, uma vez que se trata de uma neoplasia agressiva, demandando precisão diagnóstica para a definição de um plano terapêutico adequado (Silva *et al.*, 2025; Vail; Thamm; Liptak, 2020).

2.6 TRATAMENTO

O CCE em felinos pode ser tratado por diferentes modalidades terapêuticas, como cirurgia, criocirurgia, quimioterapia, radioterapia, eletroquimioterapia (ECT) e terapia fotodinâmica (TFD) (Prado *et al.*, 2017).

A cirurgia é considerada o tratamento de escolha, sobretudo quando realizada em estágios iniciais, permitindo a remoção completa da lesão com margens amplas de segurança e garantindo melhor prognóstico. Quando as lesões são extensas e inviabilizam a ressecção cirúrgica, podem ser empregadas as demais alternativas citadas (Ribeiro; Alves, 2024).

A criocirurgia é uma técnica viável, especialmente para tumores cutâneos, e atua por meio de ciclos de congelamento e descongelamento que provocam necrose celular. Além de destruir o tecido tumoral, auxilia no controle da inflamação e da hemorragia, com preservação relativa do tecido adjacente (Prado *et al.*, 2017).

A quimioterapia pode ser empregada como terapia adjuvante ou alternativa à cirurgia. Agentes como bleomicina, carboplatina, doxorubicina e vincristina podem ser utilizados isoladamente ou em associação, com ajustes de dose conforme resposta clínica e efeitos colaterais (Vail; Thamm; Liptak, 2020).

A radioterapia mostra-se eficaz em neoplasias localizadas na cavidade oral e no plano nasal, podendo ser aplicada de forma adjuvante ou como tratamento paliativo. Atua pela emissão de radiação ionizante, seja por braquiterapia (aplicação local) ou teleterapia (aplicação à distância), destruindo células tumorais e retardando seu crescimento. Geralmente é associada a outras modalidades, potencializando seus efeitos (Vail; Thamm; Liptak, 2020).

A ECT consiste na aplicação de pulsos elétricos de alta voltagem que permeabilizam temporariamente a membrana celular, aumentando a captação de fármacos quimioterápicos, como bleomicina e carboplatina (Cemazar *et al.*, 2018). Essa associação potencializa o efeito citotóxico, intensificando a fragmentação do DNA e promovendo apoptose (Spugnini *et al.*, 2016).

A TFD associa compostos fotossensibilizantes à aplicação de luz monocromática, gerando estresse oxidativo que culmina na morte celular. Essa abordagem tem sido estudada como alternativa segura e eficaz no controle tumoral (Straten *et al.*, 2017).

2.7 PROGNÓSTICO

O diagnóstico precoce do CCE é determinante para o prognóstico, pois quanto mais cedo a enfermidade for identificada, maiores são as chances de controle da doença e sucesso terapêutico. Mesmo felinos com pelagem escura e mantidos em ambientes internos podem ser acometidos, o que reforça a necessidade de atenção clínica para detecção antecipada (Campos *et al.*, 2024).

A confirmação diagnóstica deve ser realizada o mais brevemente possível, considerando o caráter infiltrativo da neoplasia. Essa conduta possibilita instituir terapias adequadas, reduzir a progressão tumoral, limitar a invasão local e minimizar o risco de metástases (Cardoso *et al.*, 2021).

O prognóstico varia de acordo com o grau de diferenciação celular e a localização tumoral. Lesões bem diferenciadas apresentam evolução mais favorável, refletindo em melhor qualidade de vida (Ribeiro; Alves, 2024). Já no CCE oral, observa-se comportamento mais agressivo devido à possível infiltração em estruturas ósseas, o que dificulta o controle local. Nesses casos, o prognóstico tende a ser reservado (Klopfleisch, 2016; Vail; Thamm; Liptak, 2020).

De forma geral, quando diagnosticado em estágios iniciais, o prognóstico pode variar de favorável a reservado, dependendo da localização e da extensão das lesões (Rosolem; Moroz; Rodigheri, 2012). Entretanto, a alta taxa de recidiva no CCE oral justifica a manutenção de um prognóstico reservado (Vail; Thamm; Liptak, 2020). Por fim, o manejo terapêutico deve ser multidisciplinar, visando não apenas o controle da neoplasia, mas também à preservação da qualidade de vida dos felinos acometidos (Silva *et al.*, 2025).

3 METODOLOGIA

O presente trabalho consistiu em um relato de caso de um felino diagnosticado com carcinoma de células escamosas oral. O estudo foi desenvolvido a partir do atendimento da paciente em uma clínica veterinária localizada no município de Icó - CE.

Os dados coletados foram:

- Histórico clínico fornecido pelo tutor (anamnese);
- Sinais clínicos observados durante o exame físico geral e específico;
- Evolução do quadro clínico durante o acompanhamento.

Para a investigação diagnóstica, foram realizados:

- Exames laboratoriais, incluindo hemograma completo, gasometria e bioquímica sérica, a fim de avaliar o estado clínico geral da paciente;
- Exames de imagem, como radiografia torácica e ultrassonografia abdominal, para auxiliar na avaliação da extensão da lesão e possíveis metástases;
- Exame citológico e histopatológico, obtidos por meio de biópsia, que permitiram a confirmação definitiva da neoplasia.

Os dados obtidos foram organizados e apresentados em ordem cronológica, desde a manifestação clínica inicial até os desdobramentos relacionados ao diagnóstico e às abordagens terapêuticas instituídas. As condutas terapêuticas aplicadas foram descritas, incluindo o protocolo escolhido, a resposta clínica observada e as complicações decorrentes. Os achados clínicos, diagnósticos e terapêuticos foram discutidos à luz da literatura científica, com o intuito de evidenciar as particularidades do caso, os desafios enfrentados no diagnóstico e as limitações das opções terapêuticas disponíveis para felinos acometidos por essa neoplasia.

4 DESCRIÇÃO DO CASO

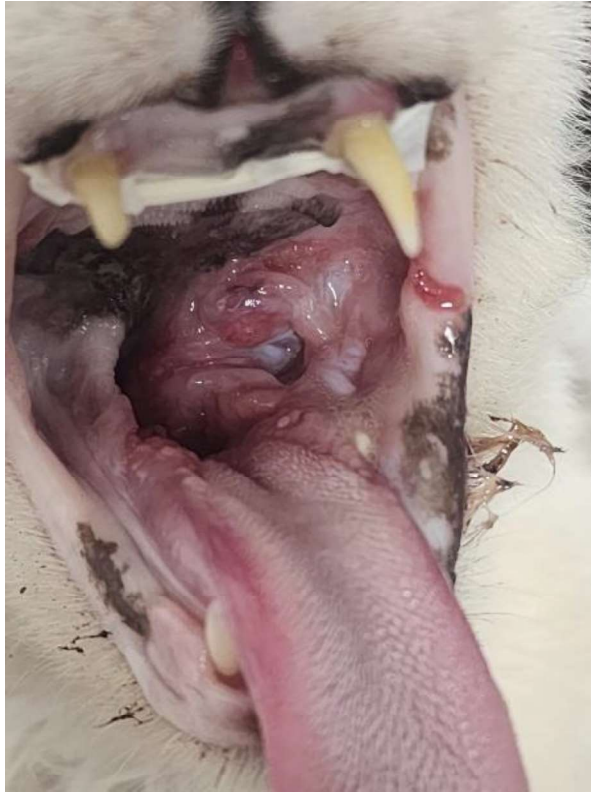No dia 26 de fevereiro de 2025, foi atendida em uma clínica veterinária no município de Icó - CE, uma gata chamada Nana, fêmea não castrada, sem raça definida (SRD), com 10 anos de idade, pelagem frajola e peso de 4,2 kg. A tutora relatou como queixa principal a dificuldade para mastigar, salivação excessiva e dor. Informou ainda que a paciente não mantinha contato com outros animais, alimentava-se de comida caseira e sachê, encontrava-se com vacinação e vermifugação atrasadas e possuía histórico prévio de extração dentária.

Durante o exame físico, observaram-se frequência cardíaca (FC) de 120 batimentos por minuto (bpm), frequência respiratória (FR) de 66 movimentos por minuto (mpm), temperatura retal (TR) de 38,2 °C e tempo de preenchimento capilar (TPC) de 2 segundos. À inspeção da cavidade oral, notaram-se gengivite e estomatite, enquanto os demais sistemas não apresentaram alterações significativas. Diante desses achados, as principais suspeitas diagnósticas foram gengivoestomatite felina e lesão de reabsorção odontoclástica felina (LROF).

Como conduta inicial, foi prescrito Silmox CL 50 mg (1 comprimido via oral (VO), duas vezes ao dia (BID) por 7 dias), Meloxicam 0,5 mg (1 comprimido VO, uma vez ao dia (SID) por 3 dias) e Cetoprofeno 20 mg/mL (0,1 mL VO, SID por 5 dias, ou em caso de dor). Também foi recomendado o fornecimento de alimentos pastosos, o uso de Periogard diluído em água e extração dentária. Foram solicitados os exames FIV, FeLV, radiografia, hemograma completo, ureia e creatinina, a fim de avaliar o estado geral da paciente e garantir segurança no planejamento cirúrgico.

Em 18 de março de 2025, a paciente retornou para a realização da extração dentária programada. Contudo, durante o procedimento de intubação anestésica, observou-se uma alteração na cavidade oral, evidenciando processo inflamatório com hiperemia de mucosa, presença de exsudato e ulcerações compatíveis com lesão oral, o que levou à suspensão da cirurgia (Figura 1). Na ocasião, foi realizada coleta de material para exame citopatológico, visando investigar a alteração identificada. Dois dias depois, a paciente retornou para nova avaliação, ocasião em que foi realizado hemograma e instituído novo protocolo terapêutico, composto por Silmox CL 50 mg (1 comprimido VO, BID por 14 dias) e Prednisolona 10 mg (½ comprimido VO, BID por 10 dias).

Figura 1 – Região oral de uma gata SRD, 10 anos de idade, evidenciando processo inflamatório com hiperemia de mucosa, presença de exsudato e ulcerações compatíveis com lesão oral.

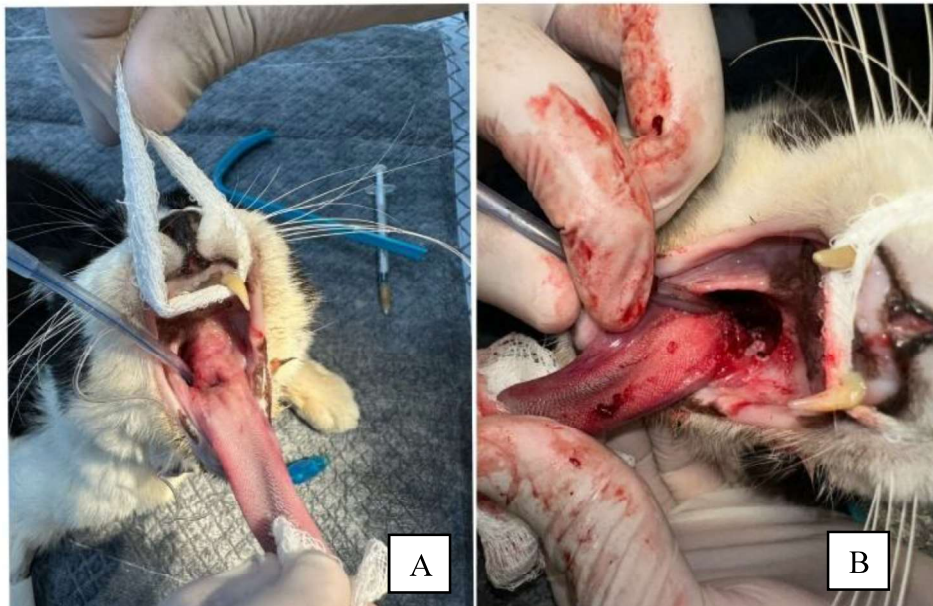


Fonte: Clínica de Medicina Veterinária – UniVS, 2025.

Em 28 de março de 2025, o resultado do exame citopatológico indicou suspeita de neoplasia, sendo então solicitado exame histopatológico para confirmação diagnóstica. A paciente foi encaminhada para uma clínica veterinária em Juazeiro do Norte - CE, onde, em 08 de abril de 2025, foram realizadas radiografia torácica, USG abdominal, perfil bioquímico, hemograma e testes para FIV e FeLV.

A paciente permaneceu internada e, no dia 09 de abril de 2025 foi submetida a cirurgia com o objetivo de aliviar o quadro clínico e realizar coleta de material para o exame histopatológico (Figura 2). Após o procedimento, foi instalada sonda esofágica para facilitar a alimentação, e a paciente permaneceu sob cuidados intensivos. Entre 10 e 15 de abril de 2025, foram administradas medicações e realizados curativos diários, além de um novo hemograma em 13 de abril para acompanhamento do quadro clínico. No dia 16 de abril de 2025, a paciente recebeu alta médica, apresentando melhora parcial e estabilidade clínica.

Figura 2 – Região oral de uma gata SRD, 10 anos de idade, antes da cirurgia (A) e após a cirurgia (B).



Fonte: Clínica Veterinária HarmonyVet, 2025.

O resultado do exame histopatológico, liberado em 23 de abril de 2025, confirmou o diagnóstico de carcinoma de células escamosas pouco diferenciado. Na mesma data, a paciente retornou à clínica em Icó, onde foi prescrito Silmox CL 50 mg (1 comprimido VO, BID por 7 dias), Fluibron (7 gotas diluídas em soro fisiológico no nebulizador, BID) e Cloridrato de Bromexina 4 mg (1 copinho VO, SID), com o objetivo de controlar o processo infeccioso e melhorar o conforto respiratório, proporcionando suporte clínico.

No dia 05 de maio de 2025, a paciente retornou à clínica em Juazeiro do Norte para novos exames, foram realizados hemograma, gasometria e perfil bioquímico, além de administração medicamentosa. No dia seguinte, foi iniciada a quimioterapia com aplicação de carboplatina, a paciente permaneceu internada sob monitoramento e suporte medicamentoso.

Em 11 de maio de 2025, foi novamente realizado hemograma, que evidenciou um quadro sugestivo de mielossupressão decorrente do tratamento quimioterápico e/ou de doença crônica debilitante. Apesar dos cuidados intensivos e das tentativas terapêuticas, no dia 12 de maio de 2025, a paciente foi a óbito.

5 RESULTADOS E DISCUSSÃO

O presente estudo relata o caso de uma gata de 10 anos de idade, pelagem frajola, diagnosticada com carcinoma de células escamosas pouco diferenciado. Tal ocorrência corrobora com os achados de Rosolem, Moroz e Rodigheri (2012), que associou o aumento da incidência de neoplasias em animais ao prolongamento da expectativa de vida. Da mesma forma, Miller, Griffin e Campbell (2012) apontam que felinos de pelagem clara, pele hipopigmentada e idade avançada, geralmente entre nove e quatorze anos, apresentam maior predisposição ao desenvolvimento de CCE.

A tutora relatou como queixa principal a dificuldade para mastigar, salivação excessiva e dor, além de histórico prévio de extração dentária. Esses sinais clínicos são compatíveis com os descritos por Menezes *et al.* (2010) que destacam que gatos com CCE oral podem apresentar manifestações variadas, como dor intensa, dificuldade de deglutição, movimentos mastigatórios excessivos, ausência de autolimpeza (grooming), halitose, perda dentária, disfagia, anorexia, emagrecimento e presença de massas ulceradas ou não na cavidade oral.

Durante o exame clínico, observaram-se gengivite e estomatite, sem alterações relevantes nos demais sistemas. Situação semelhante foi descrita por Diniz (2024) e Boeno (2022), que relataram casos em que felinos foram inicialmente atendidos por suspeita de doença periodontal, sendo recomendada a extração dentária, até que exames complementares confirmaram a presença de neoplasia oral. O diagnóstico inicial do CCE oral pode ser desafiador, pois muitos gatos não permitem a abertura bucal adequada para uma avaliação detalhada, sendo necessária, em alguns casos, a sedação ou anestesia (Baral; Little; Bryan, 2016).

Diante do quadro clínico e da suspeita inicial de doença periodontal, o tratamento instituído combinou antibiótico, anti-inflamatórios não esteroidais (AINEs) e antisséptico, juntamente com a indicação de extração dentária. Segundo Matilde *et al.* (2013), o tratamento dessas lesões é complexo e apresenta respostas variáveis conforme o paciente. A literatura destaca que abordagens clínicas, cirúrgicas ou combinadas podem ser eficazes, sendo a exodontia considerada a opção mais efetiva nos casos em que os tratamentos periodontais medicamentosos não resultam em resposta satisfatória (Bellows, 2010).

Com a suspeita de neoplasia, o protocolo terapêutico foi ajustado, mantendo-se o antibiótico e adicionando-se um corticosteroide. De acordo com Ramamoorthy e Cidlowski (2016), os glicocorticoides exercem ação anti-inflamatória, antialérgica, antirreumática e imunossupressora, podendo auxiliar na melhora clínica e no controle da dor.

A citologia foi realizada por meio da punção aspirativa por agulha fina (PAAF). Na avaliação dos esfregaços obtidos, observou-se amostra com moderada celularidade, composta por células poligonais dispostas em agrupamentos de epitélio escamoso com baixa coesão ou de forma individualizada. Essas células apresentavam acentuado pleomorfismo, citoplasma predominantemente basofílico, bem delimitado e vacuolizado, além de núcleos únicos ou múltiplos, com cromatina grosseira, intensa anisocariose e nucléolos evidentes. Algumas células exibiram fenômeno de emperipoese (canibalismo celular). No fundo da lâmina, notou-se grande quantidade de eritrócitos e moderado infiltrado inflamatório neutrofilico.

Os achados citológicos foram sugestivos de neoplasia epitelial maligna, compatível com carcinoma de células escamosas. De acordo com Corrêa *et al.* (2017), a citologia representa um método diagnóstico de baixo custo, rápido e de boa precisão, constituindo uma ferramenta de grande utilidade na prática clínica veterinária. Entretanto, conforme destaca Murphy (2013), o diagnóstico definitivo deve ser estabelecido por meio do exame histopatológico.

No presente caso, foi avaliado o material proveniente de uma nodulectomia da cavidade oral, medindo 3,1 x 1,77 x 1,41 cm. À secção, a amostra apresentava-se firme e de coloração esbranquiçada. A análise microscópica revelou fragmentos teciduais da cavidade oral com presença de neoformação caracterizada por múltiplos agrupamentos de células basaloides, organizados em arranjos trabeculares e sólidos, sustentados por moderado estroma fibrocolagenoso. As células neoplásicas exibiam morfologia variando de poligonal a arredondada, com citoplasma discretamente a moderadamente eosinofílico e áreas evidentes de disceratose. Os núcleos apresentavam cromatina finamente pontilhada, nucléolos proeminentes e acentuada atividade mitótica, contabilizando-se 34 figuras de mitose em uma área de 1,59 mm².

Com base nos achados de diagnóstico, confirmou-se o carcinoma de células escamosas pouco diferenciado. O exame histopatológico é fundamental para a caracterização da neoplasia, permitindo determinar o prognóstico, avaliar a extensão tumoral e orientar o tratamento mais adequado (Manesh *et al.*, 2014). Contudo, apresenta algumas limitações, como o custo mais elevado e a necessidade de coleta cirúrgica, procedimento que requer anestesia e pode representar risco adicional em pacientes debilitados (Murphy, 2013).

A cirurgia é considerada o tratamento de escolha, especialmente quando realizada em estágios iniciais, pois possibilita a remoção completa da lesão com margens amplas de segurança e proporciona melhor prognóstico (Ribeiro; Alves, 2024). Neste caso, mesmo em estágio avançado, optou-se pela intervenção cirúrgica com o objetivo de aliviar o quadro clínico da paciente.

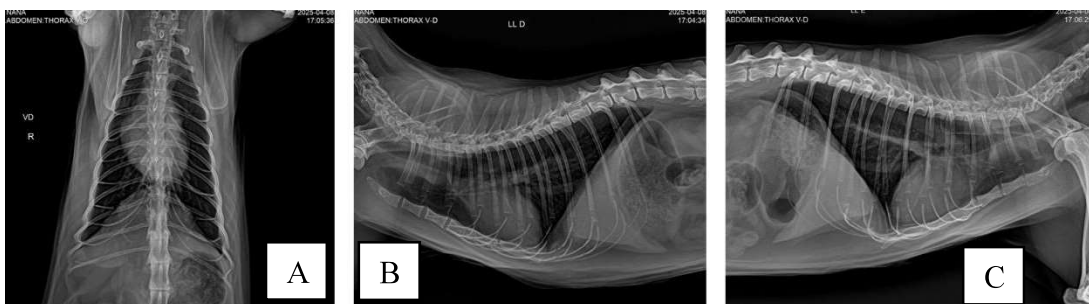A utilização de sonda esofágica foi necessária para garantir a nutrição adequada da paciente. Boeno (2022) também descreve o uso dessa técnica em felinos com dor oral intensa e dificuldade alimentar. Durante o tratamento, manteve-se o uso de antibiótico, sendo adicionados ambroxol e bromexina. Segundo a European Medicines Agency (2015), esses fármacos são administrados principalmente por VO, com ação expectorante, favorecendo a fluidificação e eliminação do muco. Como tratamento complementar, optou-se pela quimioterapia com carboplatina, visando reduzir o risco de recidivas e prolongar a expectativa de vida da paciente.

Conforme apontado por Pippi e Gomes (2016), exames laboratoriais como hemograma, análise bioquímica e exames de imagem, como radiografia torácica e USG abdominal são essenciais para avaliar o estado geral do paciente e investigar a presença de metástases à distância.

No caso em questão, foram realizados diversos exames. A gasometria apresentou perda de base, que confirma desidratação. O teste rápido SNAP FIV/FeLV, apresentou resultado negativo para ambas as doenças.

A radiografia torácica, nas projeções ventrodorsal e laterolateral (direita e esquerda), evidenciou aumento de radiopacidade pulmonar com opacificação intersticial não estruturado discreto e bronquial leve, possivelmente relacionado com processo inflamatório inicial e/ou senilidade. Observou-se ainda padrão vascular pulmonar mais evidente e leve sobreposição de tecidos moles em relação ao lúmen traqueal. Contudo, pelo método diagnóstico empregado, não foi possível confirmar ou descartar cardiopatias (Figura 3).

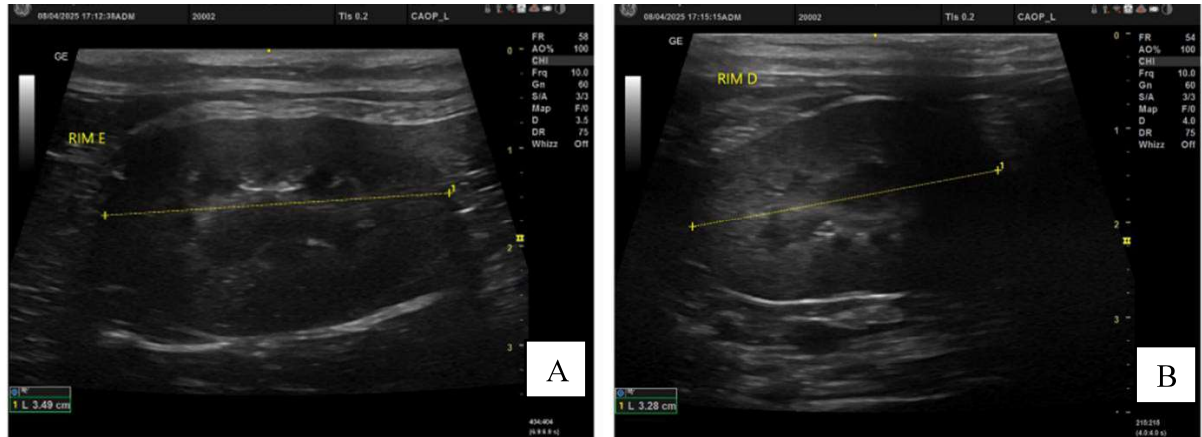
Figura 3 – Radiografias torácicas ventrodorsal (A), laterolateral direita (B) e laterolateral esquerda (C).



Fonte: Clínica Veterinária HarmonyVet, 2025.

A USG abdominal evidenciou alterações discretas no aspecto ultrassonográfico dos rins, caracterizadas pelo aumento da cortical bilateralmente na relação corticomedular, podendo estar relacionado com processo senil ou nefropatia tendendo a cronicidade (Figura 4).

Figura 4 – USG rim esquerdo (A) e rim direito (B).



Fonte: Clínica Veterinária HarmonyVet, 2025.

Tanto a radiografia torácica quanto a USG abdominal não demonstraram evidências de metástases, achado semelhante ao relatado por Boeno (2022), que também observou ausência de metástases à distância em caso de CCE felino.

A evolução hematológica da paciente demonstrou um quadro progressivo: entre março e abril, observou-se resposta inflamatória/infecciosa sistêmica intensa; no início de maio, houve declínio dessa resposta; e, em meados do mesmo mês, verificou-se mielossupressão, padrão compatível com efeito sistêmico de uma neoplasia avançada e/ou com a toxicidade quimioterápica (Tabela 1). Brollo *et al.* (2014) destacam que, embora eficaz, a quimioterapia pode causar efeitos adversos relevantes.

A análise bioquímica também evidenciou essa evolução. Em abril, os resultados indicavam um processo inflamatório/infeccioso crônico ativo, com repercussão hepática e metabólica significativa. Já em maio, observou-se melhora clínica e funcional dos sistemas renal e hepático, embora a inflamação/infecção sistêmica ainda estivesse presente, indicando resposta terapêutica parcial (Tabela 2).

Tabela 1 – Resultados seriados de cinco hemogramas realizados em uma gata SRD, 10 anos de idade, diagnosticada com CCE em região oral.

Parâmetro	20/03	08/04	13/04	05/05	11/05	Valores de referência
Hemácias (milhões/mm ³)	5,96	7,32	5,92	6,43	6,72	5,0 – 10,0
Hematócrito (%)	25	35,6	29,3	27,6	26,5	24,0 – 45,0
Hemoglobina (g/dL)	10	13,0	10,8	9,3	9,5	8,0 – 15,0
VGM (fL)	43,3	48,6	49,4	42,9	39,4	38,0 – 54,0
CHGM (%)	39	17,7	36,8	33,7	36,0	30 – 36,0
Leucócitos (mil/mm ³)	35,24	36,06	26,68	14,53	3,44	5,5 – 19,5
Neutrófilos (mil/mm ³)	27,85	33,62	25,51	12,45	3,38	3,12 – 12,58
Linfócitos (mil/mm ³)	9,6	1,62	0,82	1,61	0,05	0,73 – 7,86
Monócitos (mil/mm ³)	6	0,49	0,14	0,19	0,01	0,07 – 0,8
Eosinófilos (mil/mm ³)	5,4	0,33	0,21	0,28	0,00	0,06 – 1,93
Basófilos (mil/mm ³)	0,00	0,00	0,00	0,00	0,00	0,00 – 0,12
Plaquetas (mil/mm ³)	124	242	237	222	183	300 – 800

Fonte: Clínica de Medicina Veterinária – UniVS; Clínica Veterinária HarmonyVet, 2025.

Tabela 2 – Resultados dos exames bioquímicos séricos de uma gata SRD, 10 anos de idade, diagnosticada com CCE.

PARÂMETRO	08/04/2025	05/05/2025	VALORES DE REFERÊNCIA
UREIA (mg/dL)	78	48	42,8 – 64,2
CREATININA (mg/dL)	0,73	0,96	0,8 – 1,8
AST (TGO) (U/I)	25	14	6,7 – 11
ALT (TGP) (U/I)	46	13	6,0 – 83
FOSFATASE ALCALINA (FA) (U/I)	24	—	25 – 93
GGT (U/I)	3	7	1,5 – 5,3
PROTEÍNAS TOTAIS (g/dL)	9,49	9,04	5,4 – 7,8
ALBUMINA (g/dL)	2,76	2,38	2,1 – 3,3
GLOBULINAS (g/dL)	6,73	6,66	2,6 – 5,1
RELAÇÃO A/G	0,41	0,35	—
COLESTEROL (mg/dL)	192	—	95 – 130
TRIGLICERÍDEOS (mg/dL)	64	—	—
GLICOSE (mg/dL)	100	—	70 – 110
BILIRRUBINAS TOTAIS (mg/dL)	0,08	—	0,15 – 0,20
BILIRRUBINA DIRETA (mg/dL)	0,04	—	0,0 – 0,3
FÓSFORO (mg/dL)	4,02	6,46	1,6 – 6,4

Fonte: Clínica Veterinária HarmonyVet, 2025.

Esses achados laboratoriais refletem a evolução sistêmica da neoplasia e os efeitos colaterais do tratamento, demonstrando a importância do monitoramento hematológico e bioquímico contínuo em casos oncológicos felinos. Por fim, a identificação e o tratamento precoce das neoplasias são fundamentais para o estabelecimento de um prognóstico mais favorável, conforme ressaltado por Miller, Griffin e Campbell (2012).

6 CONCLUSÃO

O carcinoma de células escamosas oral em felinos apresenta evolução rápida e agressiva, dificultando o diagnóstico e o tratamento. O caso relatado destaca a importância do diagnóstico precoce e de estudos que visem terapias mais eficazes, a fim de melhorar o prognóstico e a qualidade de vida dos animais acometidos.

REFERÊNCIAS

- ARZI, B.; VERSTRAETE, F. J. M. Clinical staging and biopsy of maxillofacial tumors. In: VERSTRAETE, F. J. M.; LOMMER, M. J. (ed.). **Oral and Maxillofacial Surgery in Dogs and Cats**. St. Louis: W. B. Saunders, 2012. p. 373-380.
- BARAL, R. M.; LITTLE, S. E.; BRYAN, J. N. Oncology. In: LITTLE, S. E. (ed.). **O gato: medicina interna**. Rio de Janeiro: Roca, 2016. p. 1097-1149.
- BELLOWS, J. **Feline dentistry: oral assessment, treatment, and preventive care**. Ames: Wiley-Blackwell, 2010. 328 p.
- BOENO, M. L. **Carcinoma de células escamosas em cavidade oral com infiltração óssea em um felino: relato de caso**. 2022. Trabalho de Conclusão de Curso (Graduação em Medicina Veterinária) – Universidade Federal do Rio Grande do Sul, Porto Alegre, 2022.
- BROLLO, J. L. *et al.* Modalidades terapêuticas para o tratamento de carcinomas espinocelulares em cães e gatos – revisão de literatura. **Medvop Dermato – Revista de Educação Continuada em Dermatologia e Alergologia Veterinária**, v. 3, n. 11, p. 400-405, 2014.
- CAMPOS, G. O. *et al.* Squamous cell carcinoma in a black cat. **Acta Scientiae Veterinariae**, v. 52, n. 1, p. 946, 2024. DOI: <https://doi.org/10.22456/1679-9216.134808>.
- CARDOSO, L. S. A. B. *et al.* Utilização da eletroquimioterapia em um felino com carcinoma de células escamosas em plano nasal / Use of electrochemotherapy in a feline with nasal plane squamous cell carcinoma. **Brazilian Journal of Development**, v. 7, n. 11, p. 109806-109811, 2021. DOI: <https://doi.org/10.34117/bjdv7n11-553>.
- CEMAZAR, M. *et al.* Recommendations and requirements for reporting on applications of electric pulse delivery for electroporation of biological samples. **Bioelectrochemistry**, v. 122, p. 69-76, 2018. DOI: <https://doi.org/10.1016/j.bioelechem.2018.03.005>.
- CHAVES, L. D. C. S. *et al.* Tratamento cirúrgico de neoplasia em cão na cavidade oral e região cervical: relato de caso. **Pubvet**, v. 14, n. 1, p. 1-6, 2020. DOI: <https://doi.org/10.31533/pubvet.v14n1a488.1-6>.
- CORRÊA, J. M. X. *et al.* O Diagnóstico preciso muda o prognóstico do paciente felino com carcinoma de células escamosas? **Medvop - Revista Científica de Medicina Veterinária - Pequenos Animais e Animais de Estimação**, v. 15, n. 46, p. 54-60, 2017.
- COUTO, C. G. Oncologia. In: NELSON, R. W.; COUTO, C. G. (eds.). **Medicina Interna de Pequenos Animais**. São Paulo: Elsevier Brasil, 2015. p. 1105-1107.
- DALECK, C. R.; NARDI A. B. **Oncologia em Cães e Gatos**. Rio de Janeiro: Roca, 2016. p. 746.
- DIAS, F. G. G. *et al.* Neoplasias orais nos animais de companhia – revisão de literatura. **Revista Científica Eletrônica de Medicina Veterinária**, v. 20, n. 1, p. 1-9, 2013.

DINIZ, D. S. **Carcinoma sólido em língua de gato (*Felis catus*): relato de caso**. 2024. 27 f. Trabalho de Conclusão de Curso (Graduação em Medicina Veterinária) – Centro de Ciências Agrárias, Universidade Federal da Paraíba, Areia, 2024.

ETTINGER, S. J.; FELDMAN, E. C.; COTE, E. **Veterinary Internal Medicine**. 8. ed. St. Louis: Elsevier, 2016.

EUROPEAN MEDICINES AGENCY. Ambroxol and bromhexine expectorants: safety information to be updated. 2015. Disponível em: https://www.ema.europa.eu/en/documents/press-release/ambroxol-and-bromhexine-expectorants-safety-information-be-updated-risk-allergy-and-skin-reactions-be-included-product-information_en.pdf. Acesso em: 18 de outubro de 2025.

FERNANDES, C. C. *et al.* Frequência de neoplasias cutâneas em cães atendidos no Hospital Veterinário da Universidade Federal de Uberlândia durante os anos 2000 a 2010. **Bioscience Journal**, v. 31, n. 2, p. 541-548, 2015.

FERNANDES, T. A. G.; CAETANO, C. M. R.; LIMA, B. T. A. R. Carcinoma de células escamosas em felino, tratado com nosectomia e quimioterapia metronômica: relato de caso. **Pubvet**, v. 16, n. 6, p. 1-4, 2022. DOI: <https://doi.org/10.31533/pubvet.v16n06a1130.1-4>.

FLECKE, L. R. *et al.* Carcinoma de células escamosas em pálpebra com metástase ocular em um gato doméstico. **Acta Scientiae Veterinariae**, v. 50, p. 794, 2022. DOI: <https://doi.org/10.22456/1679-9216.119301>.

GENDLER, A. *et al.* Computed tomographic features of oral squamous cell carcinoma in cats: 18 cases (2002–2008). **Journal of the American Veterinary Medical Association**, v. 236, n. 3, p. 319-325, 2010.

GRANDI, F.; RONDELLI, C. H. M. Neoplasias cutâneas. In: DALECK, C. R.; NARDI, A. B. (eds.). **Oncologia em cães e gatos**. 2. ed. Rio de Janeiro: Roca, 2016. cap. 26, p. 508.

HAUCK, M. L.; OBLAK, M. L. Tumors of the skin and subcutaneous tissues. In: VAIL, D. M.; THAMM, D. H.; LIPTAK, J. M. (eds.). **Withrow and MacEwen's Small Animal Clinical Oncology**. 6. ed. St. Louis: Elsevier, 2020. p. 352-366. DOI: <https://doi.org/10.1016/B978-0-323-59496-7.00019-0>.

KLOPFLEISCH, R. Basic Principles of Carcinogenesis. In: KLOPFLEISCH, R. (ed.). **Veterinary Oncology**. Cham: Springer, 2016. p. 1-17. DOI: https://doi.org/10.1007/978-3-319-41124-8_1.

MANESH, J. Y. Y. *et al.* Cyto-histopathological and outcome features of the prepuce squamous cell carcinoma of a mixed breed dog. **Diagnostic Pathology**, v. 9, n. 1, p. 110, 2014. DOI: <https://doi.org/10.1186/1746-1596-9-110>.

MATILDE, K. S. *et al.* Complexo gengivite estomatite felina: revisão de literatura. **Veterinária e Zootecnia**, v. 20, n. 2, p. 160-170, 2013.

MATTOON, J. S.; BRYAN, J. N. The future of imaging in veterinary oncology: learning from human medicine. **The Veterinary Journal**, 2013. DOI: <https://doi.org/10.1016/j.tvjl.2013.05.022>.

MELO, A. M. C *et al.* Carcinoma de células escamosas em felino: relato de caso. **Revista Científica Eletrônica de Medicina Veterinária**, 2018. DOI: <https://doi.org/10.31533/pubvet.v12n9a165.1-7>.

MENEZES, L. B. *et al.* Carcinoma escamoso oral em gato jovem. **Acta Scientiae Veterinariae**, v. 38, n. 3, p. 323-326, 2010.

MILLER, W. H.; GRIFFIN, C. E.; CAMPBELL, K. L. **Muller and Kirk's Small Animal Dermatology**. 7. ed. St. Louis: Elsevier, 2012.

MUNDAY, J. S.; LÖHR, C. V.; KIUPEL, M. Tumors of the alimentary tract. In: MEUTEN, D. J. (ed.). **Tumors in domestic animals**. 5. ed. Ames: Iowa State University, 2016. p. 499-601.

MURPHY, S. Cutaneous squamous cell carcinoma in the cat: current understanding and treatment approaches. **Journal of Feline Medicine and Surgery**, v. 15, p. 401-407, 2013. DOI: <https://doi.org/10.1177/1098612X13483238>.

OLIVEIRA, K. M. *et al.* Principais síndromes paraneoplásicas em cães e gatos. **Enciclopédia Biosfera**, Centro Científico Conhecer, Goiânia, v. 9, n. 17, p. 2073, 2013.

PIPPI, N. L.; GOMES, C. Neoplasias da Cavidade Oral. In: DALECK C. R.; NARDI, A. B. (eds.). **Oncologia em Cães e Gatos**. 2. ed. Rio de Janeiro: Roca, 2016. p. 386-393.

PRADO, L. O. C. *et al.* Evaluation of the cryosurgery for treatment of squamous cell carcinoma in cats. **Arquivo Brasileiro de Medicina Veterinária e Zootecnia**, v. 69, n. 4, p. 877-882, 2017. DOI: <https://doi.org/10.1590/1678-4162-9060>.

RAMAMOORTHY, S.; CIDLOWSKI, J. A. Corticosteroids: mechanisms of action in health and disease. **Rheumatic Diseases Clinics of North America**, v. 42, n. 1, p. 15-31, 2016. DOI: <https://doi.org/10.1016/j.rdc.2015.08.002>.

RIBEIRO, A. L.; ALVES, B. H. Carcinoma de células escamosas em felino doméstico: relato de caso. **Revista Agroveterinária do Sul de Minas**, v. 6, n. 2, p. 111-117, 2024.

ROSOLEM, M. C.; MOROZ, L. R.; RODIGHIERI, S. M. Carcinoma de células escamosas em cães e gatos: revisão de literatura. **Pubvet**, v. 6, p. 1295-1300, 2012.

SAUCEDO, M. O. *et al.* Efecto de la radiación ultravioleta (UV) en animales domésticos: revisión. **Revista Mexicana de Ciencias Pecuarias**, v. 10, n. 2, p. 416-432, 2019. DOI: <https://doi.org/10.22319/rmcp.v10i2.4648>.

SILVA, G. R. *et al.* Carcinoma de células escamosas em gatos: revisão bibliográfica. **Revista Sociedade Científica**, v. 8, n. 1, p. 757-778, 2025. DOI: <https://doi.org/10.61411/rsc2025102018>.

SPUGNINI, E. P. *et al.* Electrochemotherapy as first line cancer treatment: experiences from veterinary medicine in developing novel protocols. **Current Cancer Drug Targets**, v. 16, n. 1, p. 43-52, 2016.

STRATEN, D. V. *et al.* Oncologic photodynamic therapy: basic principles, current clinical status and future directions. **Cancers**, v. 9, n. 2, p. 19, 2017. DOI: <https://doi.org/10.3390/cancers9020019>.

VAIL, D. M.; THAMM, D. H.; LIPTAK, J. M. **Withrow and MacEwen's Small Animal Clinical Oncology**. 6. ed. St. Louis: Elsevier, 2020.

VALDEZ, R. P. B. *et al.* Protocolo anestésico utilizado em nosectomia de felino com carcinoma de células escamosas: relato de caso / Anesthetic protocol used in feline nosectomy with squamous cell carcinoma: case report. **Brazilian Journal of Animal and Environmental Research**, v. 6, n. 2, p. 1662-1670, 2023. DOI: <https://doi.org/10.34188/bjaerv6n2-057>.

VICCINI, F. **Investigação molecular de papilomavírus em carcinoma de células escamosas na pele e mucosa de cães**. 2019. Dissertação (Mestrado em Biociência Animal) – Programa de Pós-Graduação em Biociência Animal, Universidade de Cuiabá – UNIC, Cuiabá, 2019.

ANEXOS

ANEXO A – Prescrições e procedimentos realizados diariamente na clínica veterinária de Juazeiro do Norte - CE

DATA	MEDICAÇÕES E PROCEDIMENTOS	FREQUÊNCIA
10/04/2025	Ácido tranexâmico injetável; Amoxicilina triidratada injetável; Dexametasona 50 mg/mL; Tramadol injetável 50 mg/mL; Dipirona injetável (D-500); Curativo; Periovet spray; Clindamicina injetável.	Tramadol (BID), Dipirona (BID), Periovet três vezes ao dia (TID), Curativo (BID), demais (SID).
11/04/2025	Periovet spray; Dexametasona 50 mg/mL; Tramadol injetável 50 mg/mL; Dipirona injetável (D-500); Clindamicina injetável; Curativo; Mel rosado.	Tramadol (BID), Dipirona (BID), Clindamicina (BID), Curativo (BID), Periovet (TID), demais (SID).
12/04/2025	Periovet spray; Dipirona injetável (D-500); Clindamicina injetável; Dexametasona 50 mg/mL; Tramadol injetável 50 mg/mL; Curativo.	Periovet (TID), Dipirona (BID), Clindamicina (BID), Curativo (BID), demais (SID).
13/04/2025	Periovet spray; Dipirona injetável (D-500); Clindamicina injetável; Dexametasona 50 mg/mL; Tramadol injetável 50 mg/mL; Curativo; Soro Ringer com lactato 500 mL; Oralguard 50 mg; Predsin 3 mg/mL; Iodopovidona; Curativo.	Periovet (TID), Soro (SID), Dexametasona (SID), Oralguard (SID), Predsin (SID), demais (BID).
14/04/2025	Simeticona suspensão oral (1 mL); Dipirona injetável (D-500).	Simeticona (BID), Dipirona (SID).
15/04/2025	Curativo; Simeticona suspensão oral (1 mL).	Simeticona (BID), Curativo (SID).
05/05/2025	Dexametasona 50 mg/mL; Clindamicina injetável; Metronidazol injetável; Nebulização com Dexametasona; Nutralife.	Clindamicina (BID), Metronidazol (BID), demais (SID).
06/05/2025	Dexametasona 50 mg/mL; Clindamicina injetável; Metronidazol injetável; Sedação; Aplicação de Carboplatina; Prometazina injetável 50 mg/2 mL; Nebulização com Dexametasona; Nutralife.	Clindamicina (BID), Metronidazol (BID), demais (SID).
07/05/2025	Clindamicina injetável; Dexametasona 50 mg/mL; Metronidazol injetável; Nebulização com Dexametasona; Nutralife.	Clindamicina (BID), Metronidazol (BID), demais (SID).
08/05/2025	Clindamicina injetável; Metronidazol injetável; Dexametasona 50 mg/mL.	Clindamicina (BID), Metronidazol (BID), Dexametasona (SID).
09/05/2025	Clindamicina injetável; Metronidazol injetável; Dexametasona 50 mg/mL; Simeticona oral (1 mL); Nutralife.	Clindamicina (BID), Metronidazol (BID), demais (SID).
10/05/2025	Clindamicina injetável; Metronidazol injetável.	Clindamicina (BID), Metronidazol (BID).
11/05/2025	Clindamicina injetável; Metronidazol injetável; Promun Cat pó.	SID.